OPHTHALMIATRISCHE BEITRÄGE

ZUR DIAGNOSTIK DER

GEHIRN-KRANKHEITEN.

VON

Dr HERMANN WILBRAND,
AUGENARZT IN HAMBURG.

MIT EINER DOPPEL-TAFEL IN FARBENDRUCK.

WIESBADEN.
VERLAG VON J. F. BERGMANN.
1884.

Das Recht der Uebersetzung bleibt vorbehalten.

Buchdruckerei von Carl Ritter in Wiesbaden.

165770

SEINEM LIEBEN VATER

Dr JULIUS WILBRAND

PROFESSOR DER STAATSARZNEIKUNDE
AN DER UNIVERSITÄT GIESSEN

ZU SEINEM

FÜNFZIGJÄHRIGEN DOCTOR-JUBILÄUM

GEWIDMET.

VORWORT.

Verfasser hat sich in nachstehender Arbeit die Aufgabe gestellt, das vorhandene Beobaehtungsmaterial der lateralen Hemianopsie insoweit zu verarbeiten, als wir zur Zeit fähig sind, die hemianopisehen Symptome als solche zur Localisation eines Heerdes in der optischen Leitungsbahn und der Rinde des Sehcentrums auszunutzen. Dabei musste den hemianopischen Rindenerscheinungen eine breitere Behandlung zu Theil werden, weil aus der vorhandenen Casuistik sich alle bis jetzt vorliegenden Fälle sowohl von der Annahme einer schichtweisen Anordnung der einzelnen Specialcentren in der Rinde, als von einer fläehenhaften Nebeneinanderlagerung derselben erklären lassen. Wenn neben Thatsachen auch Vermuthungen, neben bestimmten unbestreitbaren Sätzen auch Wahrscheinlichkeitsthesen hier angeführt sind, so wird dieser Umstand theils begründet durch die relativ geringe Zahl verwerthbarer Beobachtungen, theils dureh die oft lückenhafte Mittheilung einzelner Fälle, auch wird man zu berücksichtigen haben, dass die vorhandenen Beobachtungen nieht von gleichen Gesichtspunkten aus und nach gleichen Richtungen hin

gemacht worden sind. Um so mehr lag aber das Bedürfniss nahe, die Aufmerksamkeit auch auf das Wahrscheinliche zu richten, damit durch dessen Berücksichtigung bei neuen Beobachtungen unsere diagnostischen Hülfsmittel für die Localisation der Heerde in den einzelnen Stationen der optischen Leitung und in dem Rindencentrum des Gesichtsinns noch vermehrt und in fassliche, verwendbare Form gebracht werden.

Hamburg, im November 1883.

Der Verfasser.

INHALT.

Cap. I. **Einleitung.**

pag. 1—9 . . Ueber die schichtenweise Anordnung der einzelnen Specialeentren des Gesichtsinns in der Rinde des Seheentrums und die Anpassung der einzelnen Formen von homonymer Hemianopsie an dieses Verhältniss.

„ 4—6 . . Verhältniss der Leitungsfasern für die einzelnen Empfindungsqualitäten des Gesiehtsinns zu den Speeialeentren desselben.

„ 10—12 . . Darlegung einiger allen Formen von lateraler Hemianopsie gemeinsamer Grunderseheinungen bezüglich des Verhältnisses der 3 Speeialempfindungscentren des Gesichtsinnes zu einander.

„ 13—19 . . Ueber die fläehenhafte Anordnung der einzelnen Specialcentren des Gesichtsinns in der Rinde des Sehcentrums und die Anpassung der einzelnen Formen von homonymer Hemianopsie an dieses Verhältniss.

„ 15 . . Betraehtungen über die maeulären Rindenfelder.

Cap. II. **Klinische Beobachtungen.**

pag. 20—28 . . Störungen des Speeialcentrums für den Farbensinn.

„ 28—38 . . Die amnestische Farbenblindheit.

„ 38—54 . . Störungen des Raumsinneentrums.

„ 41—42 . . Störungen des Centrums für den Lichtsinn.

„ 42—44 . . Die pathologischen Ausfallserseheinungen der einzelnen Empfindungsqualitäten des Gesichtsinns verglichen mit den Ausweisen des physiologisehen Experiments.

Cap. III. **Differentialdiagnostische Betrachtungen bezüglich der lateralen Hemianopsie.**

pag. 55—60 . . Symptomatologie der lateralen Hemianopsie bei Erkrankungen eines Tractus optieus.

„ 60 . . Symptomatologie der lateralen Hemianopsie bei Erkrankungen des Pulvinar.

pag. 60—64 . . Symptomatologie der lateralen Hemianopsie bei Heerden in der Markstrahlung (Sehstrahlung).

„ 64—67 . . Symptomatologie der lateralen Hemianopsie bei Rindenheerden.

„ 68—71 . . Symptomatologie der lateralen Hemianopsie bei Heerden mit dem gemeinsamen Sitze in der Rinde und Markstrahlung.

„ 72—74 . . Tabellenartige Gruppirung der thatsächlichen und sehr wahrscheinlichen hemianopischen Symptome bei Heerderkrankungen innerhalb der einzelnen Abtheilungen der optischen Faserleitung zwischen Chiasma und Rinde und in der Rinde und der letzteren selbst.

Cap. IV. **Die Einwände gegen das Vorhandensein räumlich geschiedener Centren für Lichtsinn und Farbensinn.** — pag. 74—92.

Cap. V. **Ein Fall von Hemianopsia lat. dextra mit Störungen in der Fühlsphäre.** — pag. 92—94.

I.

Einleitung.

Die Physiologie lehrt uns, die Gesammtäusserungen des Gesichtssinnes bezüglich der gewöhnlichen optischen Eindrücke aus dem Zusammenwirken der drei gesonderten Empfindungsqualitäten: Lichtsinn, Raumsinn und Farbensinn verstehen; und zahlreiche klinische und pathologisch-anatomische Beweise der letzten Jahre haben die obwaltende anatomische Vermuthung zur Thatsache erhoben, dass die Centralstätte für eben diese bewussten Gesichtsempfindungen in der Rinde des Hinterhauptslappens einer jeden Hemisphäre zu suchen sei.

Genügte auch diese einfache Thatsache schon, Fälle von homonymer Hemianopsie, die den Verlust einer oder zweier der einzelnen Empfindungsqualitäten des Gesichtsinnes bei Intaktheit der dritten aufweisen, für eine Rindenerkrankung des Sehcentrums anzusprechen, so kommen doch auch noch dieser Behauptung analoge und durch den Sectionsbefund bestätigte unantastbare Beweise aus anderen Rindengebieten des menschlichen Gehirns zu Hülfe bei Fällen, welche in der Form von Monoplegien oder Ausfall einzelner Qualitäten des Empfindungsvermögens für sensibele Reize und Ausfall einzelner Bewegungsvorstellungen klinisch in die Erscheinung traten. — Dem Bestreben nun, nicht allein aus den gemeinschaftlich mit der Hemianopsie vorkommenden Symptomen von anderen Hirngebieten, sondern auch aus den Qualitäten der Hemianopsie als solcher gewisse und bestimmte Anhaltspunkte zu gewinnen, welche für die Localisirung der homonymen Hemianopsie längs des optischen Faserverlaufs charakteristisch wären, gehen folgende Erwägungen zur Hand, die zur Förderung des Verständnisses der in Rede stehenden Verhältnisse zunächst einer genaueren Berücksichtigung gewürdigt werden müssen.

Zufolge klinischer Beobachtungen (siehe die Fälle Tabelle III) wissen wir, dass Heerde in den Gratiolet'schen Sehstrahlungen, also Heerde in der Markstrahlung jenseits der primären Sehcentren gelegen, einen Ausfall aller Empfindungsqualitäten des Gesichtsinnes bewirken. Diese primären Opticuscentren können somit also die Gesichtseindrücke nicht zum Bewusstsein bringen. Da wir aber bei Betrachtung der hemianopischen Casuistik thatsächlich Fällen begegnen, wo einzelne der Specialempfindungscentren des Gesichtsinnes in Wegfall gekommen sind bei Fortbestehen der übrig bleibenden optischen Sinnesqualitäten, und wir ferner für unmöglich halten (siehe das letzte Capitel dieser Arbeit), dass der Ausfall einer Sinnesqualität bei völliger Intaktheit der beiden anderen sich aus einer Erkrankung des Chiasma oder des Tractus opticus herleiten lasse, werden wir zunächst zu der Annahme hingeführt: für die Centren der einzelnen Qualitäten des Gesichtsinnes: Lichtsinn, Raumsinn und Farbensinn räumlich von einander getrennte Gebiete der Rinde des Hinterhauptlappens einer jeden Hemisphäre in Anspruch zu nehmen.

Da nun ferner bis jetzt noch keinen Fall von Hemianopsie beobachtet worden ist, wo bei alleinigem Ausfalle der Lichtempfindung die Funktion des Raumsinns und Farbensinns in den defekten hemianopischen Gesichtsfeldhälften gesondert erhalten geblieben wäre, oder wo der hemianopische Gesichtsfelddefekt für die Lichtempfindung sich grösser dargestellt habe, als der für den Raumsinn und die Farbenempfindung, kommen wir ferner dazu: dem Specialcentrum für den Lichtsinn eine besondere Bedeutung zuzusprechen bezüglich der Erhaltung des Gesichtsinnes im Ganzen, indem wir annehmen, dass die Leitungsfasern für die Centren der anderen Empfindungsqualitäten — Raumsinn und Farbensinn — sämmtlich das Specialcentrum für den Lichtsinn passiren und zu diesem in bestimmte, nachher noch näher zu entwickelnde Beziehungen treten.

Zur Begründung dieses Satzes ist es nothwendig, alle Eventualitäten in Betracht zu ziehen, welche wir bezüglich des Ausfallseinzelner Empfindungsqualitäten aus der Casuistik der lateralen Hemianopsie bis jetzt zusammen zu stellen vermögen. Da nun unter

den in den beiden vorhin ausgesprochenen Sätzen gegebenen Bedingungen sich alle Krankheitsbilder, sowohl aus dem schichtenweise Uebereinanderlagern der einzelnen Empfindungscentren des Gesichtssinnes in der Gehirnrinde, als aus dem flächenhaften Nebeneinanderlagern derselben erklären lassen, erscheint es uns nothwendig, alle einschlägigen hemianopischen Symptome diesen beiden anatomischen Eventualitäten in gleicher Extensität anzupassen. Sollte dieses schichtenweise Uebereinanderlagern der einzelnen Empfindungscentren des Gesichtssinnes sich bewahrheiten, dann wird aller Wahrscheinlichkeit nach das Sehcentrum die Rinde der Spitze beider Hinterhauptslappen einnehmen (siehe die Fälle der Tabelle IV, V und VI mit Sectionsbefund).

Denken wir uns also zunächst die Centren für die drei Empfindungsqualitäten des Gesichtsinnes schichtenweise in der Art übereinanderliegend, dass das Centrum für den Raumsinn R (Fig. Ia) in der Mitte seine Stelle finde, (was nachher bewiesen werden soll) so stellt sich die Figur Ia als die schematische Profilansicht der Lagerung der Centren in der Hinterhauptsrinde in ihrem Verhältniss zur optischen Leitung vor, sowie, mit Hinzuziehung der Figur Ib, im Verhältnisse der Flächenausdehnung dieser einzelnen Rindenschichten zur Anordnung der optischen Endglieder in der Retina beider Augen. Demnach bedeutet also (Fig. Ia)

L das Centrum für den Lichtsinn,
R das Centrum für den Raumsinn,
F das Centrum für den Farbensinn,
LO Rinde der Spitze des linken Hinterhauptslappens,
RO Rinde der Spitze des rechten Hinterhauptslappens,
m = die zur macula lutea jeder Netzhaut in Relation stehende Rindenschicht; für das rechte Sehcentrum blau, für das linke Sehcentrum roth gehalten,
a = die in der Netzhaut (R.o.d) und (R.o.s) um die macula (m) gelegene mittlere Zone in ihrer Relation zur entsprechenden Rindenzone, (die Grenze der Faserung ist durch die unterbrochenen Linien angedeutet) a in RO und LO,
b = die periphere Zone der Netzhaut (R.o.d) und (R.o.s) in ihrem Verhältniss zu der mit ihr in Relation stehenden peripheren Rindenzone b des Sehcentrums RO und LO.

Die maculären Partien der rechten Hälfte einer jeden Netzhaut, ihre zugehörige Faserung und das maculäre Rindenfeld im rechten Sehcentrum sind blau gehalten, die entsprechenden Partien im linken Sehcentrum — roth, ausserdem ist das linke Sehcentrum sammt Leitung und zugehörigen Netzhauthälften dunkel gehalten.

S bedeutet Sehstrahlungen,
T = Tractus opticus,
CH = Chiasma,
Nos = nervus opticus sinister,
R.o.s = Retina oculi sinist. etc.

Figur Ib zeigt die Ausdehnung des linken Sehcentrums LO und des rechten Sehcentrums RO in der Ansicht von oben.

m in RO bedeutet das maculäre Rindenfeld für die maculären blau gehaltenen Partien der rechten homonymen Netzhauthälften,

a das Rindenfeld für die um die macula lutea gelegene Zone a der Netzhaut,

b das Rindenfeld für die periphere Netzhautregion b in beiden rechten Netzhauthälften.

Analog sind die erwähnten Verhältnisse für das linke Sehcentrum LO in Beziehung zu den linken Netzhauthälften.

Entsprechend den mit gleichen Nummern versehenen Sectoren der homonymen Netzhauthälften sehen wir je ein Sehcentrum (Fig. 1b) in 4 Rinderfelder getheilt, welche zu den mit gleichen Nummern versehenen Netzhautflächen der homonymen Hälften in Relation stehen. So würde also ein die ganze Rinde der Tiefe nach durchsetzender Heerd (Fig. Ib) in LO 3mab den Netzhautoctanten 3 mit seiner maculären Partie m, der mittleren Zone a, der peripheren Zone b in den linken Netzhauthälften vollständig ausser Funktion setzen. folglich für alle 3 Empfindungsqualitäten des Gesichtsinns rechtsseitige incomplete aber absolute*) Hemianopsie erzeugen. Der Gesichtsfelddefect würde dann den unter dem horizontalen Meridian gelegenen Octanten einnehmen.

Alle Leitungsfasergruppen (Fig. II), für Licht- (l), Raum- (r) und Farbenempfindung (f) mit einer bestimmten, umschriebenen sehr kleinen Oertlichkeit der Peripherie in Verbindung stehend, treten

*) siehe pag. 6.

in das Centrum für die Lichtempfindung L ein und bringen die in der Rinde der Spitze des Hinterhauptslappens übereinander liegenden Ganglienzellenhaufen der drei gesonderten Empfindungscentren L, R und F in bestimmte Relation und zwar in derart, dass gesonderte, aber dicht beieinander liegende Leitungsfasern sich in die etagenförmig übereinander liegenden, functionell bezüglich einer bestimmten Oertlichkeit im Gesichtsfelde zueinander gehörenden Ganglienzellen einsenken; dabei besteht für die Leitungsfasern der einzelnen Empfindungsqualitäten der Unterschied, dass die Fasern für die Ganglienzellen des Raumsinncentrums auch zu den bezüglich derselben Oertlichkeit im Gesichtsfeld ihnen zugehörigen Ganglienzellen des Lichtsinns Fasern abgeben. Hieraus resultirt wieder, dass das Lichtsinncentrum sowohl alleine gereizt werden kann, durch die Faser L, als auch mit dem Raumsinncentrum zugleich, durch die Faser r, sowie auch mit dem Raumsinn und Farbensinn zugleich, durch die Faser f, dass aber umgekehrt nie das Raumsinn- oder Farbensinncentrum alleine gereizt werden kann, ohne zugleich Lichtsinn, oder Lichtsinn und Raumsinn mit in Erregung zu versetzen. Würde nun durch einen pathol. Heerd die Schichte F, also das Farbensinncentrum zerstört, so würde der Raumsinn und Lichtsinn für die betreffenden Endglieder der Faserbündel f r l im Gesichtsfelde völlig normal bleiben, dagegen würde eben diese Oertlichkeit im Gesichtsfelde sich als völlig farbenblind erweisen. Dasselbe geschähe bezüglich des Lichtsinnes für ganz dieselbe Oertlichkeit, wenn F und R zerstört würden und L alleine noch übrig bliebe, dann würde an jener Stelle des Gesichtsfeldes die Lichtempfindung eben alleine nur noch erhalten sein. — Da nun von der macula lutea nach der Peripherie hin die Farbenempfindung in der bekannten Weise abnimmt, dass zuerst grün, dann roth u. s. w. verschwindet, so würden von derjenigen Rindenstelle des Hinterhauptslappens, wo die maculären Fasern endigen (in L O m und R O m) allmählich in concentrisch um diese Stelle gelagerten Zonen die Leitungsfasern für die Farben seltener werden.

Aus der Beobachtung vorhandener einschlägiger Fälle nun, deren Krankengeschichte wir nachher detaillirt vorführen werden, lassen sich folgende Symptomengruppen aufstellen, wo der Erkrankungsheerd bei Annahme eines schichtenweise Uebereinanderlagerns der einzelnen Centren folgende Lage in Figur I a und b einnehmen würde.

a) **Fälle von completer und absoluter lateraler Hemianopsie.***)

Für die Patienten hört innerhalb des Defektes und scharf an der Grenzlinie beginnend alle und jede Lichtempfindung auf, und die Kranken haben von den ausgefallenen Gesichtsfeldhälften ebensowenig Empfindung, wie wir von den Bildern, die auf unseren Rücken fallen. In Figur I a und b würde dann der Heerd die Rinde in RO oder LO sowohl ihrer Flächenausdehnung als ihrer Tiefe nach zerstört haben.

Für die incomplete laterale Hemianopsie würde der Heerd, und zwar z. B. für den dunkel gehaltenen Octanten 3 der homonymen linken Netzhauthälften, die Rindenflächen 3 m a b in LO auch ihrer ganzen Tiefe nach zerstört haben u. s. w.; ferner für die hemianopischen inselförmigen Gesichtsfelddefekte, z. B. wenn sie central in den rechten Gesichtsfeldhälften liegen, würde der Heerd die roth gehaltene maculäre Partie in LO (Figur I b) zerstört haben, selbstverständlich durch alle drei Schichten F, R und L in LO, Figur I a.

Allgemein ausgedrückt hiesse das: Ein pathologischer Heerd hat die ganze Rinde des Sehcentrums mit den Schichten für den Farbensinn, Raumsinn und Lichtsinn total zerstört und dadurch complete und absolute laterale Hemianopsie erzeugt; oder der Heerd hat nur einen Theil der Rinde des Sehcentrums, aber mit allen Schichten zerstört und dadurch incomplete, aber absolute homonyme Hemianopsie oder einen inselförmigen Defekt mit absolutem Ausfall aller drei Empfindungsqualitäten des Gesichtsinnes hervorgerufen.

b) **Completer Ausfall oder Erkrankung des Specialcentrums für den Farbensinn, bei völliger oder relativer Intaktheit des Centrums für den Raumsinn und Lichtsinn.**

Dies sind Fälle von reiner Farbenhemianopsie, wo innerhalb des hemianopischen Defektes alle und jegliche Farbenempfindung in Wegfall gekommen ist, bei durchaus intaktem Raumsinn und Lichtsinn. Innerhalb des Defektes präsentiren sich alle Gegenstände vollständig scharf und deutlich mit Licht und Schatten, aber ohne Farben. Für die complete laterale Farbenhemianopsie würde der pathologische Heerd

*) Unter c o m p l e t e r Hemianopsie verstehen wir den Ausfall der ganzen beiden homonymen Gesichtsfeldhälften; unter a b s o l u t e r Hemianopsie den vollständigen Ausfall aller drei Empfindungsqualitäten im hemianopischen Gesichtsfelddefekte.

entweder in R O, oder L O die Rindenschichte R (Fig. I a) vollständig zerstört haben. Für die incomplete laterale Farbenhemianopsie und das inselförmig an correspondirenden Stellen liegende Farbenscotom wird der Heerd als Sectoren-, Octanten-, Quadrantenform etc. die den Zahlen und Buchstaben entsprechende Ausdehnung einnehmen, im Verhältniss der Zahlen der Figur I b zu den Zahlen der Netzhäute R.o.d und R.o.s in Figur 1 a.

Als Beispiel dient

Fall 3, pag. 24 = Erkrankung von F in L O und R O.
Fall 4, pag. 25 = Erkrankung von F in L O und R O.
Fall 5, pag. 25 = Zerstörung von F in L O und R O.
Fall 6, pag. 26 = Zerstörung von F in L O und R O, ausserdem noch R und L in (?) (in der Krankengeschichte nicht angegeben).
Fall 1, pag. 20 = Zerstörung von F (1. 2. 3. 4.) in R O. (Fig. I b).
Fall 2, pag. 21 = Zerstörung von F (1. 2. 3. 4.) in R O. (Fig. I b).

c) **Completer Ausfall des Specialcentrums für den Farbensinn, theilweiser Ausfall des Specialcentrums für den Raumsinn, vollständige Intaktheit des Lichtsinns.**

In derartigen Fällen besteht vollständige Farbenhemianopsie, dabei intakter Lichtempfinden in den farbenblinden Hälften, und dabei an einer Stelle ein Sector mit fehlender Sehschärfe, während hell und dunkel in diesem Sector empfunden wird.

Die Configuration dieses Heerdes (der schwarz gehaltene Theil der Figur III) liesse sich folgendermaassen darstellen.

Als Beispiel dient Fall 5, pag 25 = Zerstörung von F in L O und in R O, ausserdem noch von R in R O einige Nummern (Fig. I b). (Der Ausfall welcher Sectoren des Gesichtsfelds ist in der Krankengeschichte nicht angegeben).

d) **Completer Ausfall des Specialcentrums für den Farbensinn, partieller gleich ergiebiger Ausfall für die Specialcentren des Raum- und des Lichtsinnes.**

Es besteht complete laterale Farbenhemianopsie und daneben in den farbenblinden Hälften ein Sector, in dem der Raumsinn und Lichtsinn ebenfalls fehlt, in welchem Sector also absoluter Ausfall aller drei Empfindungsqualitäten des Gesichtsinnes besteht. Ein solcher Heerd in der Rinde des Sehcentrums würde sich schematisch

darstellen lassen, wenn bei Figur III ein gleichgrosses Stück von L wie das von R schwarz gehalten würde.

Als Beispiel dient: Fall 16, pag. 50, nach Ablauf des apoplektischen Insults = Zerstörung von Schicht F in RO (Fig. Ia) in der Ausdehnung von 1 2 3 4 (Fig. Ib), ausserdem noch Zerstörung der Schichten R und L in der Ausdehnung von 3 und 4 (Fig. Ib), dabei ist im Rindenfeld 3 4 in RO auch die Schichte R etwas afficirt (nicht völlig normaler Raumsinn).

Fall 17, pag. 51, noch unter den Einwirkungen des apoplektischen Insults = vollständige Funktionshemmung der Schichte F in RO (Fig. Ia), Funktionshemmung der Schichte R 4 3 2 und eines Theils der Zone b von 1 (Fig. Ib.), Funktionshemmung der Schichte L der Rindenfelder 4 3 in RO (Fig. Ia) mit Ausnahme eines schmalen Streifens über der Linie b a m a b.

e) **Completer Ausfall des Farbensinncentrums, partieller Ausfall des Raum- und Lichtsinncentrums, jedoch ist der Defekt für das Specialcentrum des Raumsinns grösser, als der für das Centrum des Lichtsinns.**

Es besteht complete homonyme Farbenhemianopsie. Auf einen Sector mit absolutem Ausfall von Licht-, Farben- und Raumempfindung folgt ein Sector, in welchem nur Lichtempfindung besteht, und auf diesen der Rest des Gesichtsfeldes, in welchem Licht- und Raumempfindung, aber keine Farbenempfindung vorhanden ist. In Analogie zu Figur III liesse sich der Heerd leicht in seiner Profilansicht schematisch darstellen, wenn F vollständig, von R etwa die linke Hälfte und von L etwa das linke Viertel schwarz gehalten würde.

Als Beispiel dient: Fall 16, pag. 50, noch während der Einwirkung des apoplektischen Insults = Funktionshemmung der ganzen Schichte von F in RO; Funktionshemmung der Schichte R in der Ausdehnung 4 3 2 und von 1 m und a (Fig. Ib); Funktionshemmung der Schichte L in der Ausdehnung von 4 3 2 (Fig. Ib).

f) **Completer oder incompleter Ausfall des Specialcentrums für den Farbensinn und den Raumsinn bei Intaktheit des Centrums für den Lichtsinn.**

Es besteht entweder totale oder incomplete laterale Hemianopsie, jedoch wird hell und dunkel noch innerhalb des Defektes unterschieden.

Als Beispiel dient: Fall 10 pag. 40 = F 123 in L O (Fig. Ib) vernichtet; R 123 in L O (Fig. I b) Zone b a vernichtet und m afficirt. —

Fall 11 pag. 44 = F in L O total vernichtet und unter den Erscheinungen des Insultes auch R total funktionsunfähig gemacht, L stark afficirt. — Später war von R in L O (Fig. Ib) 1234 aber nur die Zonen a und b funktionsunfähig, während die Funktion des maculären Theiles m wiederkehrte, von L schien 1234 (Fig. Ib in L O) mehr weniger funktionsfähig wieder geworden zu sein, jedoch die Zonen m und a in höherem Maasse als die Zone b.

g) **Completer Ausfall des Specialcentrums für den Farbensinn und Raumsinn bei theilweise erhaltenem Lichtsinne.**

Es besteht in den ausgefallenen Gesichtsfeldhälften entweder ein Quadrant oder eine Insel, in welcher noch hell oder dunkel erkannt wird, oder es wird in der ganzen homonymen Gesichtsfeldhälfte mit Ausnahme einer inselartigen Stelle noch Licht empfunden.

Als Beispiel dient Fall 13 pag. 46 = F und R in L O total vernichtet, von L in L O die Zone m und a (Fig. Ib) von 1234 vernichtet, von b 1234 sehr afficirt.

Fall 14 pag. 47 = F in L O vollständig vernichtet in der Ausdehnung von 1234 (Fig. Ib), von R (?) in L O und L sind vernichtet die Zonen a und b (Fig. Ib) von 3 und 2; ausserdem sind noch Theile der Zone a von 4 und 1 erhalten.

Fall 15 pag. 49 wegen unbestimmter Angabe der Gesichtsfelddefekte an Figur I nicht näher zu bezeichnen.

h) **Schichtenweises Kleinerwerden der Gesichtsfelddefekte der einzelnen Specialempfindungscentren.**

Es besteht incomplete laterale Hemianopsie. Der eine Quadrant des Gesichtsfeldes (oder ein Sector) ist vollständig intakt, im anderen Quadranten besteht vollständige Farbenblindheit, dagegen ist eine breite Zone darin, in welcher Lichtsinn und Raumsinn noch erhalten sind und in einem Sector blos der Lichtsinn etc.

Als Beispiel dient Fall 16 pag. 50 während der Einwirkung der apoplektischen Insult. Auf pag. 8 näher erklärt.

Für dieses Arrangement der schichtenweisen Anordnung der gesonderten Specialempfindungscentren

des Gesichtsinnes spräche vor allen Dingen die Einfachheit.

Wie uns die Casuistik lehrt und die erwähnten Krankengeschichten beweisen, treffen wir bei der homonymen Hemianopsie ohne Ausnahme auf Fälle, wo entweder mit dem Fehlen der Lichtempfindung in den ausgefallenen Gesichtsfeldhälften auch stets die beiden anderen Empfindungsqualitäten des Gesichtsinnes mit in Wegfall kamen, wo also eine absolute laterale Hemianopsie bestand, — oder auf incomplete laterale Hemianopsien, wo der Gesichtsfelddefekt für die Raumempfindung und Farbenempfindung mindestens immer gleich gross, wenn nicht grösser als die jeweilige Grösse der Defekte, in welchen keine Spur von Lichtempfindung herrschte, gefunden worden war.

Ferner begegnen wir Zuständen, wo die Farbenempfindung für sich alleine (Farbenhemianopsie), oder die Farbenempfindung mit der Raumempfindung bei erhalten gebliebener Lichtempfindung ausgefallen war, oder wo die Farbenempfindung ausgefallen war, und wo mit ihr in denselben Gesichtsfeldhälften auch ein Defekt für die Raumempfindung (Sehschärfe) bestand bei völlig erhalten gebliebener Lichtempfindung. Im letzteren Falle war aber dann immer der Defekt für die Raumempfindung mindestens eben so gross, oder doch kleiner als der Gesichtsfelddefekt für die Farbenempfindung. Nie wurden dagegen Fälle von homonymer Hemianopsie constatirt, wo nur die Lichtempfindung alleine, oder wo die Lichtempfindung ausgefallen gewesen wäre und ebenfalls auch ein Defekt für die Farbenempfindung bei alleiniger Intaktheit der Raumempfindung bestanden hätte, — oder ferner Fälle, wo bei Intaktheit der Farbenempfindung ein Defekt bestanden hätte, in welchem der Lichtsinn und Raumsinn abhanden gekommen gewesen wären.

Aus dem eben Gesagten lassen sich also mit anderen Worten folgende Sätze formuliren:

1. Wenn bei irgend welcher Grösse der homonymen hemianopischen Gesichtsfelddefekte die Lichtempfindung in Wegfall gekommen ist, so ist der Gesichtsfelddefekt für die beiden anderen Empfindungsqualitäten des Gesichtsinnes mindestens von derselben Grösse, wie der Gesichtsfelddefekt für die Lichtempfindung.

2. Wenn bei intakter Lichtempfindung im Gesichtsfeld ein Defekt für den Raumsinn (Sehschärfe) besteht, so ist zugleich damit immer auch ein Defekt für die Farbenempfindung verknüpft, dessen Grösse mindestens der Grösse des Gesichtsfelddefektes für die Raumempfindung gleichkommt.

Was nun für die aus homonymen Hemianopsien hervorgegangenen Gesichtsfelder gilt, muss auch für die Centren des Gesichtsinnes in der Rinde der Hinterhauptslappen gelten, weil eben derartige Gesichtsfelder die projicirte Funktion der einzelnen im Gesichtsfelde sich deckenden Centren des Gesichtsinnes darstellen, und so erklärt sich dies Verhalten am ungezwungensten daraus, dass die Leitungsfasern zu den Raumsinn- und Farbensinncentren sammt und sonders das Centrum für den Lichtsinn passiren. — Weil nun die Verknüpfung des Lichtsinns mit dem Farbensinn unter gewöhnlichen Verhältnissen eine sehr innige ist, so glauben wir, dass auch von den specifischen Leitungsfasern für die einzelnen Empfindungsqualitäten Verbindungen mit den jeweilig passirten Specialcentren des Sehcentrums in der pag. 4 und 5 beschriebenen Weise unterhalten werden möchten.

Aus jener vorhin erwähnten Anordnung der Faserung für die optischen Specialcentren resultirt ferner ein quantitatives Ueberwiegen der nach dem Lichtsinncentrum ziehenden Leitungsfasern resp. der Fasern, die mit dem Lichtsinncentrum Verbindungen eingehen gegenüber der gleichen Zahl für die Centren der beiden anderen Empfindungsqualitäten, und ebenso ein quantitatives Ueberwiegen der mit dem Raumsinncentrum in Connex stehenden Leitungsfasern gegenüber der gleichen Zahl von Leitungselementen, welche nach dem Farbensinncentrum hin gelangen. Hiermit stehen auch die clinischen Beobachtungen bei peripheren Opticuserkrankungen in Uebereinstimmung. Denn betrachten wir die Gesichtsfeldaufnahmen bei der tabetischen Opticusatrophie, also bei einem pathologischen Zustande, wo die krankhaften Veränderungen in der Peripherie des Nervenstammes meist am beträchtlichsten sind, so finden wir hier in den peripheren Gesichtsfelddefekten, wo Farbenempfindung und Sehschärfe schon völlig untergegangen sind, immer noch Lichtempfindung bestehen; ferner in den ebenfalls mehr peri-

pher gelegenen Zonen, oder bei weiterem Fortgeschrittensein der Krankheit im ganzen erhalten gebliebenen Gesichtsfelde noch Raumsinn und Lichtsinn, aber keine Farbenempfindung mehr. Schliesslich aber wenn auch die Raumempfindung untergegangen ist, können diese Patienten eine Zeit lang immer noch hell und dunkel unterscheiden.

Indem uns die Symptomatologie der lateralen Hemianopsie nur Fälle aufweist, wo entweder die Farbenempfindung für sich alleine (entweder im ganzen Umfang, oder nur in einzelnen Sektoren der homonymen Gesichtsfeldhälften), oder Fälle, wo die Farbenempfindung und der Raumsinn (Sehschärfe) gemeinsam (in der ganzen Ausdehnung, oder in einzelnen Sektoren der homonymen Gesichtsfeldhälften) in Wegfall gekommen sind, bei alleine in den bezüglichen Gesichtsfeldhälften noch erhaltener Lichtempfindung, so muss, wenn eben der Farbensinn alleine untergehen, aber der Lichtsinn alleine bestehen bleiben kann, das Centrum für den Raumsinn zwischen dem Centrum für den Lichtsinn und dem Centrum für den Farbensinn liegen, resp. müssen die Faserstränge, welche die Beziehungen von zu einander in Relation stehenden Ganglienzellengruppen der einzelnen Specialcentren nach correspondirenden Oertlichkeiten der Netzhauthälften vermitteln, zuerst das Centrum für den Lichtsinn, dann das Centrum für den Raumsinn passiren, um zuletzt nach dem Centrum des Farbensinns hin zu gelangen.

Da nun alle von der Peripherie nach dem centralen Sitze des Gesichtsinnes hinstrebenden Leitungsfasern das Specialcentrum für den Lichtsinn passiren müssen, liegt die Vermuthung nahe, wenigstens im Sinne des schichtweisen Aufbaus der einzelnen Specialcentren des Gesichtsinnes, das Centrum für den Lichtsinn zunächst der Markstrahlung, das für den Farbensinn zunächst der Oberfläche der Rinde liegend zu suchen.

Anders und bezüglich der maculären Fasern complicirter liegen die Verhältnisse bei der Annahme einer flächenhaften Nebeneinanderlagerung der einzelnen Specialcentren des Gesichtsinnes in der Rinde der Hinterhauptslappen, für deren Anpassung an die Symptomatologie der gefundenen Gesichtsfelddefekte wir uns jedoch kürzer fassen können.

Zur besseren Uebersichtlichkeit der nun folgenden Erörterungen möchten wir die Aufmerksamkeit zunächst auf nebenstehende Figur lenken, bei welcher: (Figur IV a.)

L O die Rinde des Sehcentrums im linken Hinterhauptslappen,
R O die Rinde des Sehcentrums im rechten Hinterhauptslappen bedeuten soll.
F stellt die Rindenfläche für das Specialcentrum des Farbensinns dar,
R die Rindenfläche für das Centrum des Raumsinns,
L die Rindenfläche (Spitze des Hinterhauptslappens) für das Centrum des Lichtsinns.

Die Gratiolet'schen Sehstrahlungen und das Tractus opticus sind gewissermaassen aufgerollt und zeigen rechts in dunkeler Färbung die Gruppen von Faserzügen, welche, von homonymen Hälften der Retina ausgehend centralwärts steigen und sämmtlich in das Centrum L eintreten, von wo sie weiter gehend die bezüglich bestimmter Oertlichkeiten in der Netzhaut zusammengehörigen Ganglienzellen des Centrums R und zuletzt das Centrum F erreichen und mit einander in Verbindung setzen.

Während nun für die Annahme eines schichtenweise Uebereinanderlagerns der einzelnen Centren sich das Verhältniss der maculären Fasern zu den mit den peripheren Theilen der Netzhaut in Verbindung stehenden sehr einfach gestaltet, indem die maculären Rindenschichten der 3 Specialempfindungs-Centren dort senkrecht übereinanderliegen und die Leitungsfasern in der erwähnten Weise die mit den Zellenschichten der 3 Centren correspondirenden Oertlichkeiten der Netzhaut miteinander verbanden, gestaltet sich hier dieses Verhältniss insofern complicirter, als die maculären Fasern, wie die mit gleichen Zonen der Netzhaut correspondirenden peripheren Rindenfelder, in jedem Centrum für sich eine besondere Lage haben, wie dies die verschieden dunkel gehaltenen Stellen m — a und b in R O und L O im Verhältnisse zu den Zonen m — a und b zu den Netzhäuten R o s und R o d andeuten und die Profilansicht (Figur b) der Rinde besser veranschaulicht.

In der auf pag. 5 beschriebenen Weise treten sämmtliche von der Peripherie kommenden optischen Leitungsfasern in das Centrum L (Figur IV b) ein. Die maculären Fasern m im Centrum L stehen in der beschriebenen Weise mit den maculären Ganglienzellen m im

Centrum R und eben denselben in dem Centrum F in Verbindung. In analoger Weise verhält sich die jeweilige Verbindung der in der Netzhaut der macula lutea zunächst gelegenen Zone a in L mit der Region a in R und F. Die mit der Netzhautperipherie in Relation stehende Region b in L steht in der beschriebenen Weise mit der peripheren Region b in R und der peripheren Region b in F in Verbindung. (Die analoge Verknüpfung der Zone a und b durch L — R und F bezüglich der Leitungsfasern und Ganglienzellen ist der Einfachheit halber in Figur IV b nicht gezeichnet.)

Die Netzhautfläche des linken Auges R o s und die des rechten R o d stellen sich aus folgendem Grunde in Octanten eingetheilt dar. Die Anordnung der Endglieder der optischen Leitung in der Retina in ihrer Beziehung zur optischen Faserleitung und ihrer Einstrahlung in die Rinde des Sehcentrums kann nur in einer radienartigen Vertheilung zur macula lutea als dem Mittelpunkte bestehen, da fast sämmtliche Gesichtsfelder incompleter lateraler Hemianopsie entweder sectorenförmige Defekte aufweisen, oder in der Form eines Octanten, Quadranten oder Quadranten + Octanten sich vorstellen, wobei die Spitze des ausgefallenen Sectors immer nach der macula lutea zu gerichet ist. Die wenigen bekannten Gesichtsfelder mit identischen inselförmigen Gesichtsfelddefekten stehen dieser Auffassung nicht im Wege, weil sie bei weiterem Wachsen des Defektes schliesslich ebenfalls einen Octanten oder Quadranten einnehmen würden. Analog verhält es sich auch bezüglich der sectorenförmigen Defekte bei der tabetischen Opticusatrophie.

Die Netzhautfläche eines jeden Octanten nun (Figur IV a) sendet ihre Leitungsfasern nach demjenigen Theile des ihr zugehörigen Gebietes im Rindenfelde des Centrums für den Lichtsinn L, wo die dort aufgenommenen und durch die Faserung fortgeleiteten optischen Reize in allen 3 Specialcentren zu einer bewussten Gesichtsempfindung verschmolzen werden. Für R O und L O geben die Zahlen die zusammengehörigen Abschnitte der Netzhaut, der Faserleitung und der Rinde an. So kommen also alle Licht-, Raum- und Farbenempfindungen, welche vom dunkel gehaltenen Octanten 1 der Netzhaut R o s aufgenommen werden, im Rindenfelde R O 1 1 1 zur Empfindung und zwar die Lichtempfindung in L 1 R O, die Raum-

empfindung in R 1 R O und die Farbenempfindung in F 1 R O; fällt das Bild auf die maculäre Zone im Octanten 1, dann gelangt auch der fortgeleitete Reiz in m jener 3 Rindenflächen vor das Bewusstsein. — Die kleine Kreisfläche m jeder Netzhaut bedeutet somit die Gegend der macula lutea, correspondirend mit der Gegend m in den Rindenfeldern, die Zone a der Netzhaut correspondirt mit der Region a in den Rindenfeldern und stellt die mittlere Partie der Netzhaut zwischen der maculären Region der peripheren Netzhautpartie dar. Die Peripherie der Netzhaut bildet die Zone b, correspondirend mit der Region b in den Rindenfeldern. Die maculären Fasern verlaufen im tractus opticus in getrennten Strängen je nachdem sie dem fasciculus cruciatus oder lateralis angehören (siehe Vossius, Arch. f. Opth. XXVIII 22 f.), im Chiasma liegen diese maculären Fasern schon zusammen (denn Förster sah aus symmetrisch im Gesichtsfeld gelegenen centralen Scotomen typische temporale Hemianopsie entstehen), im nervus opticus verlaufen sie dann in der von Vossius l. c. erwähnten Weise.

Während nun die Opticusfasern von der Papille in die Retina in radiärer Richtung ausstrahlen (Liebreich, Zehenders klin. Mon. VII 1869, Michel, Leipzig 1875, Jubelschrift für Ludwig), und die zur macula verlaufenden Sehnervenfasern horizontal in die temporale Hälfte der Retina ziehen, die den äusseren Abschnitt der letzteren versorgenden Fasern aber die Maculafasern nach oben und unten in grossem Bogen umkreisen und erst hinter der macularregion radiär weiter verlaufen, müssen die optischen Endglieder, wie vorhin erwähnt, radienartig zur macula lutea angeordnet sein.

Da nun, wie Samelsohn, Arch. f. Opt. XXVIII, Vossius l. c., und Nettleship an Fällen mit centralem Scotom gefunden haben, eine auffallend grosse Zahl von Leitungsfasern (etwa ein Dritttheil des ganzen Querschnitts des Opticusstamms) zur macula lutea verlaufen, müssen auch demnach die maculären Rindenfelder m in L O und R O gegenüber den Rindenfeldern a und b für die Wahrnehmung der mittleren und peripheren Netzhauteindrücke eine grössere Fläche einnehmen.

Aus diesem Grunde erklärt sich wohl der Umstand, dass bei der incompleten lateralen Hemianopsie der Winkel des Defektes nicht spitz in der macula lutea resp. im Fixationspunkte endigt, etwa wie in Figur V a, sondern in der grössten Mehrzahl der Fälle

stumpf zu Gunsten des Gesichtsfeldes der maculären Zone, wie in Figur V b, und bei completen lateralen Hemianopsien, wie in Figur V c nicht scharf durch den Fixationspunkt, wenn auch die Trennungslinie hier häufiger wie bei der incompleten Form durch denselben hinzieht. (Nach einer Zusammenstellung von mir l. c. 203 lag bei 33 Fällen von lateraler Hemianopsie der Fixationspunkt innerhalb der erhaltenen Gesichtsfeldhälften, bei 23 Fällen ging die vertikale Trennungslinie durch den Fixationspunkt.) Eine Einzeichnung eines Heerdes von beliebiger Ausdehnung in die beiden Schematas, Figur I und Figur IV, wird dies leicht verständlich machen.

Ob das Rindenfeld z. B. R O 1 1 1 in Wirklichkeit gerade zu dem dunkel gehaltenen Octanten 1 der rechten homonymen Netzhauthälften, oder zu einem an einer anderen Stelle der Netzhaut gelegenen Octanten in Relation steht, ist in Bezug auf die besprochenen Verhältnisse irrelevant.

Mit den verschiedenen Formen der Gesichtsfelder und der in Wegfall gekommenen einzelnen Empfindungsqualitäten des Gesichtsinnes bei homonymer Hemianopsie liesse sich die Annahme dagegen durchaus nicht in Einklang bringen, nach welcher gesonderte Fasergruppen der Gratiolet'schen Sehstrahlungen nach den einzelnen gesonderten Rindenfeldern der Specialcentren direkt hinzögen, so dass gewissermaassen von dem Rindenfelde für den Raumsinn die Leitungsfasern ohne das Centrum für den Lichtsinn passirt zu haben direkt mit dem Pulvinar in Verbindung ständen. Dann müsste es, wie es laterale Farbenhemianopsien giebt, auch laterale Raumsinnhemianopsien geben bei erhaltenem Licht- und Farbensinn, — oder laterale Lichtsinnhemianopsien bei erhaltenem Farben- und Raumsinn. Derartige Zustände werden jedoch klinisch nicht beobachtet. Ferner müssten dann auch die pathol. Heerde sämmtlich eine sonderbare Form haben, wenn sich die Defekte für die einzelnen Empfindungsqualitäten nach der beobachteten Weise und den vorhin erwähnten Sätzen decken sollten.

Da wir vorhin ausgeführt haben, dass mit dem Untergang des Centrums für den Lichtsinn auch die Funktion der anderen Specialcentren des Gesichtsinns unterbrochen wird, und uns klinische Beobachtungen von H a a b, M a r c h a n d, M o o r e (siehe Tab. IV) vorliegen, wo bei einem Heerde in der Spitze des Hinterhauptslappens c o m p l e t e und a b s o l u t e Hemianopsie hervorgerufen wurde,

dagegen wieder Fälle von Hemianopsie beobachtet sind, wo die Rinde am sulcus occipito-parietalis verletzt war, und wo incomplete Hemianopsie vorlag mit Erhaltung des Lichtsinnes (siehe Tab, V a), vermuthen wir, dass das Centrum für den Lichtsinn in der Rinde der Spitze jedes Occipitallappens seinen Sitz habe.

Nehmen wir also nun an, in der Rinde der Spitze des rechten Hinterhauptslappens R O (Fig. IV b) L läge das Centrum für den Lichtsinn, so treten zunächst sämmtliche optische Leitungsfasern in dieses Centrum ein, um bestimmte Ganglienzellenhaufen aller 3 Specialcentren in feststehende Relation sowohl zu einander, als zu bestimmten an correspondirenden Stellen homonymer Netzhautflächen liegender optischer Endglieder zu setzen. So würde also ein Heerd, welcher die Rinde der Spitze dieses Hinterhauptslappens vernichtete, mit dem Untergange des Centrums L in R O (Fig. IV) complete und absolute linksseitige laterale Hemianopsie erzeugen (vergleiche die Fälle Tab. IV und Tab. V a mit Sectionsbefund), ein Heerd aber, welcher in die Fläche L. 4. 3 in R O zu liegen käme, eine incomplete, aber absolute rechtsseitige laterale Hemianopsie erzeugen, weil eben alle zu den jenseits des Heerds gelegenen Rindenfeldern 4. 3 der Centren R und F ziehenden optischen Leitungsfasern mit dem Untergange derFläche 4. 3 des Centrums L, die sie durchsetzen müssen, ebenfalls in ihrer Leitung unterbrochen sind. — Ein circumscripter Heerd innerhalb der eben erwähnten Fläche, vielleicht in L. 3. m gelegen, würde dann einen inselförmigen, an correspondirenden Stellen gleichnamiger Gesichtsfeldhälften und zwar im Bereiche der jeweiligen rechten Maculahälfte liegenden Defekt darstellen, in welchem Licht-, Raum- und Farbenempfindung vollständig erloschen wäre. Ebenso würde aber complete und absolute linksseitige homonyme Hemianopsie hervorgerufen werden, wenn ein Heerd die ganze Rinde R O (vergleiche die Fälle Westphal, Nothnagel, Moore auf Tab. IV und die Fälle auf Tab. V b), oder incomplete linkss. lat. Hem., wenn er nur einen Theil von R O, etwa F 4. 3, R 4. 3, L 4. 3 zerstört.

Complete homonyme linkss. Farbenhemianopsie (vergleiche die Fälle 1 und 2 pag. 20 u. 21), würde durch einen Heerd hervorgerufen werden, welche das ganze Farbensinncentrum F in R O zerstörte. Da dabei das ganze Centrum R und L in R O intakt bleiben kann, wird in den linken Gesichtsfeldhälften Sehschärfe und

Lichtsinn dann auch normal befunden werden. Die Zerstörung der halben Fläche dieses Centrums, etwa F4.3, riefe dann incomplete laterale Farbenhemianopsie hervor, und wenn von m in F4.3 noch ein kleiner Rest stehen bliebe, dann würde eben der ausgefallene Quadrant im Gesichtsfelde eine abgestumpfte Spitze nach dem Fixationspunkte hin zeigen (siehe Fig. V b), d. h. um den Fixationspunkt herum würde auch nach der Richtung des Defektes hin von dem maculären Theile des Gesichtsfeldes eine kleine Fläche noch erhalten geblieben sein, in welcher intakte Farbenempfindung bestände.

Ein Heerd, welcher in R O das ganze Farbensinncentrum F, und von dem Raumsinncentrum nur etwa R4.3 zerstörte, würde eine incomplete linksseitige lat. Hem. hervorrufen, bei welcher in einem Quadranten (dem zur Faserung 1.2 gehörenden) noch Sehschärfe und Lichtsinn, in den anderen Quadranten aber (dem zur Faserung 3.4 gehörenden) nur noch Lichtsinn vorhanden sein würde.

Ein Heerd in R O, welcher F total zerstörte und ausserdem noch die eine Hälfte von R und L (etwa R4.3 und L4.3) würde laterale linksseitige incomplete Hem. erzeugen, wobei in den zur Netzhautfläche 3.4 gehörenden Gesichtsfelds-Quadranten alle 3 Empfindungsqualitäten in Wegfall gekommen wären, in dem übrigbleibenden Quadranten aber würde noch Sehschärfe und Lichtempfindung erhalten geblieben sein (vergleiche Fall 16 und 17 pag. 50).

Ein Heerd in R O, welcher F ganz zerstörte, ferner R4.3.2 und L4.3 würde klinisch als eine incomplete linkss. lat. Hem. erscheinen, wo in dem von dem Netzhautabschnitte 3.4 beherrschten Gesichtsfeldsquadranten ein absoluter Defekt für alle 3 Empfindungsqualitäten bestünde, während in dem von dem Netzhautabschnitte 2 abhängigen Sectoren der linken Gesichtsfeldhälften nur noch Lichtempfindung vorhanden wäre, und in dem noch restirenden Theile 1 der linken Gesichtsfeldhälften Sehschärfe und Lichtempfindung, aber keine Farbenempfindung constatirt werden könnte.

Ein Heerd in R O, welcher F und R zerstörte, hätte complete linksseitige homonyme Hem. zur Folge; in den erkrankten Gesichtsfeldhälften würde jedoch noch hell und dunkel unterschieden, weil eben die Leitung zu dem Centrum L sowohl, als auch L 1.2.3.4. intakt geblieben ist.

Ein Heerd endlich, welcher in R O die Centren F und R total zerstörte und von L noch einen Theil (etwa L 3.4) würde eine linksseitige lat. Hem. zur Folge haben, wo nur in einem Theile des von der Netzhautfläche 1. 2 beherrschten Gesichtsfeldes noch Lichtempfindung vorhanden wäre (siehe Fall Förster pag. 47).

Ein Heerd in S T (1.2.3.4) würde totale und absolute Hemianopsie erzeugen, ein Heerd in S T 4, zu R O gehörig, würde incomplete aber absolute linksseitige laterale Hemianopsie erzeugen, in den ausgefallenen Gesichtsfeldhälften wäre Licht-, Raum- und Farbenempfindung verschwunden.

II.

Klinische Beobachtungen.

Indem wir nach diesen einleitenden Auseinandersetzungen nun zur klinischen Betrachtung der Störungen der einzelnen Specialcentren des Gesichtsinnes übergehen, und das bis jetzt vorhandene Beobachtungsmaterial je nach den Störungen der einzelnen Centren in Gruppen geordnet vorführen werden, erheben wir zur allgemeinen und Hauptbedingung für die Verwerthung der nun folgenden Fälle noch den Umstand, dass neben einem normalen Augenspiegelbefunde jene Fälle auch stationäre Ausfallserscheinungen darbieten müssen beim Fehlen anderer besonderer Gehirnsymptome, mit Ausnahme der gewöhnlichen Allgemeinerscheinungen, als Kopfweh, Benommenheit. Uebelsein etc. Denn auf die Rinde des Sehcentrums beschränkte Heerde dürfen ausser den allgemeinen Gehirnsymptomen eben keine anderen, als Sehstörungen aufweisen. Als weiteres in Anschlag zu bringendes Erforderniss liegt die Bedingung vor, dass die hemianopischen Erscheinungen auf einen einheitlichen Heerd zurückgeführt werden können. Von weiterer Wichtigkeit für die Lokaldiagnose sind die Erscheinungen des apoplektischen Insultes in Betracht zu ziehen.

A) Störungen des Farbensinns bei homonymer Hemianopsie.

Als Theilerscheinung in dem Gesammtbilde der homonymen Hemianopsie haben wir zweier Formen von cerebralen Störungen hier Erwähnung zu thun, von denen die eine sich auf eine centrale Zerstörung oder Funktionshemmung derjenigen Rindenschichte im Hinterhauptslappen bezieht, in welcher das Specialempfindungscentrum für den Farbensinn gesucht werden muss. Dem so erkrankten Individuum wird es durchaus unmöglich, alle oder einzelne Farben in der betreffenden Hemisphäre zu empfinden, eben weil lediglich die Centralstätte für die Empfindung aller oder einzelner Farben in jener Hemisphäre untergegangen ist.

Die andere zum Symptomencomplexe der Aphasie gehörende Form, die wir amnestische Farbenblindheit nennen wollen. repräsentirt eine Störung nervöser Elemente noch höherer Ordnung, wobei das specifische Centrum für die Farbenempfindung in einer (der linken) Hemisphäre nicht absolut mit untergegangen zu sein braucht, aber die Verknüpfung der Farbenwahrnehmung als solcher mit den Rindengebieten, an welche das Sprachvermögen gebunden ist, gehemmt oder unterbrochen erscheint. Mit anderen Worten kann der Kranke zwar die einzelnen Farben genau von einander unterscheiden, aber er ist nicht im Stande, den für die einzelne Farbe üblichen sprachlichen Ausdruck spontan aufzufinden. So stellt die eine Form das Erkennungsunvermögen, die andere das Bezeichnungsunvermögen für Farbeneindrücke vor.

a) Störungen des Specialcentrums für den Farbensinn (Farbenhemianopsie).

α) Heerd in einer Hemisphäre.

Fall 1. Bjerrum (Centr. f. Augenh. 1881. 471). Ein 39jähriger Tabaksarbeiter bekam vor 14 Tagen heftige Kopfschmerzen, nach 2 Tagen Undeutlichsehen. Patient musste das Arbeitsobjekt näher halten. Seitdem unverändert, im Uebrigen Alles normal. Der Formensinn im Sehfelde wurde normal gefunden, insofern er durch Zählung der Finger geprüft werden konnte. Bei der Prüfung mit farbigen Objecten vollständige Farbenblindheit für alle Farben (roth, gelb, grün, blau) in der linken Hälfte beider Sehfelder. Grenzlinie genau vertikal durch den

Fixationspunkt gehend. Alle Farben werden linksseitig grau genannt. Lichtsinn leider nicht geprüft. — Am nächsten Tage starke Kopfschmerzen, inflamm. Geschwulst in der linken regio temporalis. Abcessbildung. Incision. Knochen scheint nicht arrodirt zu sein. Scheinbare Besserung. Keine Spur von Hemiplegie. In der folgenden Nacht plötzlich Delirien, Collaps und Tod. Section nicht zugestanden.

Fall 2. Samelsohn (C. f. med. Wiss. 1881, Nr. 47 u. 50). Gerhard G. stellt sich am 11. December 1875 vor mit Klagen über Sehbeschwerden, welche er von einer im März desselben Jahres überstandenen, mit kurzem Verluste des Bewusstseins verbundenen Apoplexie datirt. Damals soll die ganze rechte Seite gelähmt gewesen sein, während sich zur Zeit der Untersuchung nur noch eine leichte Hemiparese des rechten Arms und Beins ohne Sensibilitätsstörung nachweisen liess. Die Untersuchung der Augen ergab bei völligem normalem ophthalmoscop. Befunde, eine beiderseitige Sehschärfe von $\frac{1}{2}$ bei Hyperopie 1,25 D, eine Sehschärfe, welche um so weniger als eine pathologische zu bezeichnen war, als bei dem Patienten dieselbe schon seit vielen Jahren von Samelsohn bei Gelegenheit von Brillenbestimmung constatirt worden war, dieselbe übrigens dem Alter ziemlich entsprach. Die Prüfung der Beweglichkeitsverhältnisse der Augen ergab eine leichte Parese des rechten rectus super. mit den entsprechenden Doppelbildern bei gehobener Blickebene. Da aber seine Klagen über sein Sehvermögen fortbestanden, so wurde in der Vermuthung einer Hemianopsie das Gesichtsfeld untersucht. Jedoch zeigte dasselbe, mit dem gewöhnlichen weissen Quadrate am Perimeter geprüft, keine Anomalie. Eine genauere Analyse der Klagen des Patienten, die auf hemianopische Defekte hinwiesen, veranlassten Samelsohn mit kleineren Quadraten zu untersuchen, jedoch auch jetzt wurden weder umschriebene Defekte, noch eine peripherische Beschränkung gefunden. Als jedoch mit Farbenquadraten perimetrirt wurde, zeigte sich eine typische laterale linksseitige Hemianopsie für sämmtliche Farben. Genau in der vertikalen Trennungslinie der beiden Gesichtsfelder beginnend, wurden sämmtliche Farben in den beiden rechten Hälften richtig empfunden und bis zu der normalen peripheren Grenzlinie verfolgt, während in den beiden

linken Gesichtsfeldhälften keine Farbe als solche selbst in den grössten Flächen nachgewiesen werden konnte, sondern vielmehr jede Farbe als ein mehr oder weniger gesättigtes Grau von dem intelligenten Kranken bezeichnet wurde. Auch im Dunkeln mit farbigem Lichte geprüft, das durch gefärbte Glasplatten gegangen war, erschienen die linken Gesichtsfeldhälften vollkommen Farbenblind, während die rechten eine normale Farbenempfindung zeigten. Der Raumsinn, soweit derselbe im indirekten Sehen mit Sicherheit geprüft werden konnte, zeigte sich völlig intakt, dieselben Buchstaben der Snellen'schen Tafeln vermochte Patient mit den rechten wie linken Gesichtsfeldhälften in relativ gleichen Abständen vom Fixirpunkte wahrzunehmen. Für eine Prüfung des Lichtsinns in einzelnen Abschnitten des excentrischen Gesichtsfelds fehlt es uns zur Zeit noch an zuverlässigen Methoden; was darüber bei herabgesetzter Beleuchtung eruirt werden konnte, zeigte denselben gleich in beiden Gesichtsfeldhälften.

Im Laufe einiger Monate schwand die Parese des rectus ruperior, während die Hemiparese bestehen blieb. Das Gesichtsfeld mit seiner genau durch den Fixirpunkt gehenden homonymen linksseitigen Hemianopsie für Farben war genau dasselbe geblieben, wie bei der ersten Untersuchung. Patient durch die häufigen Untersuchungen auf die Natur der Sehstörung aufmerksam geworden, formulirte nun auch sehr genau seine Beschwerden dahin, dass die Gegenstände in ihren beiden Hälften ihm eine Verschiedenheit der Färbung zeigten. — Dieses seltsame Gesichtsfeld wurde zu wiederholten Malen ganz unabhängig von den früheren Aufnahmen und ohne Kenntniss des sonderbaren Falles von anderen Collegen constatirt und verblieb so bis zum Tode, der durch einen apoplektischen Anfall herbeigeführt wurde. Die Section wurde nicht gestattet.

Charpentier (Thèse de Paris 1877. De la vision avec les diverses parties de la rétine) hat eine Beobachtung von Londret kurz beschrieben (pag. 6). Es handelte sich um einen jungen Mann mit einer Cerebralaffection und eigenthümlichen Sehstörungen, welche sich schliesslich als Hemianopsie für Farben entpuppten.

Während im ersten Falle die Farbenhemianopsie 14 Tage bis zum Tode dauerte, erstreckte sich die Dauer derselben im zweiten Falle auf 4 Jahre. Bei beiden Patienten trat der Anfall plötzlich auf, und bei Beiden fehlten, ausser den allgemeinen Gehirnerschei-

nungen, andere auf einen grösseren Heerd hindeutende Symptome Bei diesen Patienten erschienen zufolge des erhalten gebliebenen Raum- und Lichtsinnes in den linken Gesichtsfeldhälften die gesehenen Gegenstände scharf contourirt, aber je nach dem Grade der Beleuchtung mehr oder weniger gesättigt grau.

Der Heerd würde demnach in beiden Fällen die Fläche F4.3.2.1 in R O (Fig. IV a) einnehmen, resp. die Schichte F (Fig. I a) in der Ausdehnung von R O 1.2.3.4 (Fig. I b).

Auch als Erscheinung des apoplektischen Insults konnte ich totale Farbenhemianopsie beobachten im Falle einer incompleten lateralen Hemianopsie, wo nach Ablauf des Insults die Farbenempfindung in einem Quadranten wiederkehrte.

Da als einzigstes hemianopisches Symptom totale laterale Farbenhemianopsie auftreten kann, ist es natürlich, dass bei einem kleinen Heerde im Farbensinncentrum auch der übrige nicht gestörte, aber unter dem Einflusse des Insults stehende Theil des Farbensinncentrums vorübergehend bis zum Abklingen des Insultes in seiner Funktion gehemmt sein kann (vergleiche Fall 17 pag. 51).

Ferner kann bei einem Heerde im Farbensinncentrum durch den Insult Raumsinn und Lichtsinn in seiner Funktion gehemmt werden. Dann tritt aber (zufolge unserer Anschauung) gleichzeitig mit dem Schwächerwerden des Insultes und vorausgesetzt, dass seine Wirkung sich nur auf die Rinde erstreckt, zunächst eine Vergrösserung des Bereiches der Lichtempfindung und dann eine Zunahme der Sehschärfe in dem Defekte der hemianopischen Gesichtsfeldhälften auf.

Eine gesonderte Reizung des Farbensinncentrums als physiologisches Experiment, ohne den Raumsinn oder Lichtsinn dabei mitzureizen, ist bis jetzt noch nicht gelungen, wohl aber liesse sich die hellrothe Farbenempfindung, welche entsteht, wenn man mit geschlossenen Augenlidern gegen die Sonne sieht, von einer gleichzeitigen Reizung des Lichtsinncentrums und Farbensinncentrums bei Ausschluss der Reizung des Centrums für den Raumsinn erklären. Wenn Leber sagt (Graefe-Saemisch V. 1042): „Wir sehen nicht Farben, sondern farbige Bilder, das räumliche Element ist von der Farbenempfindung nicht zu trennen und das Centrum Beider muss daher auch wohl zusammenfallen," so zeigen doch die vorhin erwähnten zwei Fälle und das Experiment mit dem Lidschluss der

Augen, dass doch eine räumliche Trennung der beiden Centren F und R bestehen muss, wenn auch für gewöhnlich durch jeden bildlichen Eindruck alle 3 Centren zugleich in Funktion gesetzt werden.

Bezüglich der Unabhängigkeit des Farbensehens vom Objectsehen schildert Lt. Csapodi (C. f. A. 1883. 232) folgenden Fall eines 26jährigen, seit früher Kindheit Staarblinden, mit Nystagmus, Irisschlottern und verkalkter und geschrumpfter (nicht ausgewachsener) Linse, guter Lichtempfindung und richtiger Projection. Nach beiderseits mit glücklichem Erfolge gemachter Extraction und optischer Correction ist der Operirte gleichwohl nicht fähig, sich im Raum zurecht zu finden, Gegenstände zu erkennen oder auch nur Finger zu zählen, wie er überhaupt von Zahlen gar keinen Begriff zu haben scheint. Dafür erkennt er und benennt die Farben prompt.

Parinaud (Des rapports croissés et directs des nerfs optiques avec les hemisphères cerebraux. Compt. rendu de la Soc. de Biol. pag. 179) spricht von angeborenem hemianopischem Daltonismus. Soweit mir die Literatur bekannt, ist bei deutschen Autoren von einer angeborenen Farbenhemianopsie noch Nichts beschrieben.

β) Heerd in der Rinde beider Hinterhauptslappen Zerstörung **beider** Specialcentren für den Farbensinn.

Fall 3. Steffan (Arch. f. O. XXVII. 2. 1881) [d. f. O. 1881. 104] beobachtete bei einem 62jährigen Farbendrucker, der früher einen vollständig guten Farbensinn hatte, nach einem apoplektischen Anfall (Schwindel, Schwarzwerden vor den Augen ohne Lähmungserscheinungen und Bewusstlosigkeit) das Auftreten von totaler Farbenblindheit auf beiden Augen, ohne dass die centrale Sehschärfe ($^{15}/_{20}$ Jäger Nr. 15, (+ 6) Nr. I, oder das Gesichtsfeld darunter gelitten hätten. Der Augenspiegelbefund zeigte keine Abnormität. — Patient konnte auf das bestimmteste beweisen, dass er früher nie farbenblind war, da er als Farbendrucker sein ganzes Leben lang speciell im Farbendruck beschäftigt war, er giebt auf's bestimmteste an, die Farben stets so gut, wie irgend einer seiner Mitarbeiter gesehen und sich niemals einer Farbenverwechselung schuldig gemacht zu haben. — Nach 4 Jahren wurde

der Patient einer wiederholten Untersuchung unterzogen, jetzt war die totale Farbenblindheit einer ausgesprochenen Roth-grünblindheit gewichen, bei Herabsetzung der Empfindung für alle übrigen Farben. Die centrale Sehschärfe, sowie das Gesichtsfeld zeigen das normale Verhalten. Eine Störung des Lichtsinnes und Raumsinnes war nicht vorhanden. Die Empfindung für Roth, Gelb und Blau war später nur bei sehr grosser Intensität der Ausdehnung der Farbenflächen erhalten. (Die sehr ausführliche Krankengeschichte ist im Original l. c. nachzusehen.)

Fall 4. Alexander (Arch. f. O. XV. III. 102). Ein 20jähriger Kaufmann stellte sich vor mit der Klage, dass ihm seit kurzer Zeit das Unterscheidungsvermögen für Farben verloren gegangen sei. Als Reisender in einem Seidenwaarengeschäft ist er sicher, dass er früher auch die feinsten Nuancen unterscheiden konnte. Bei der Untersuchung mit farbigen Papiermustern hält er hellgrün für gelb, dunkelgrauviolett für roth, scharlach und braun für grün, rosa für grau, gelb und blau und einige Sorten grün wurden richtig angegeben. Sehschärfe normal; Augenhintergrund ebenso; ziemlich stark pigmentirt.

Die 2. Untersuchung, 2 Jahre nach der ersten, ergab fast genau dieselben Resultate. Die Angaben mit farbigen Papieren waren mit kleinen unwesentlichen Abweichungen dieselben wie früher. Die Farbenblindheit erstreckte sich gleichmässig über das ganze Gesichtsfeld, nur wurde der Eindruck je weiter nach der Peripherie um so undeutlicher und die Angaben verworren. Gesichtsfeld absolut frei, nirgends eine Spur eines Scotoms. Der Sehnerv auch jetzt noch durchaus normal. Die Sehschärfe fast = 1.

Analoge Fälle von erworbener Farbenblindheit aus der Vorophthalmoskopischen Zeit findet man bei Leber A. f. O. XV. III. 102.

Fall 5. Quaglino (Giornale d'Oftalmologie 1867). Ein 54jähriger Mann erfährt einen apoplektischen Insult in Folge von Herzleiden. Nach der Rückkehr des Bewusstseins ist vollständige Amaurose und Lähmung der linken Seite da. Die Hemiplegie verschwindet langsam, auch das Sehvermögen bessert sich allmählich. Nach einem Jahre war die Hemiplegie verschwunden. Damals war das Sehvermögen ausgezeichnet für alle Abstände, er las sehr gut auch kleine Schrift, und nach seiner Aussage würde er die Sperlinge

am Gipfel der Bäume haben sehen können. Es bestand jedoch eine Undeutlichkeit des excentrischen Sehens nach links (linkss. incomplete lat. Hemianopsie) und, was den Kranken besonders befremdete, war der Umstand, dass seit er sich vom Krankenbette erhoben, alle Physiognomien ihm blass und farblos erschienen, und dass er in der That keine anderen Farben unterschied, als schwarz und weiss. Früher hatte er alle Farben gekannt. Auch hatte er jetzt die Fähigkeit verloren, sich an die Physignomien, an die Façaden der Häuser etc., mit einem Worte an die Form und Configuration der Objekte zu erinnern, obwohl er alle Objekte kannte und erkannte.

Fall 6. Boys de Loury (1843 Galezowsky chromatoscopie retinienne pag. 226). Nach einer Schussverletzung des Schädels trat Schwäche des Sehvermögens auf, nach deren Heilung Hemianopsie und vollständiger Verlust des Farbensinns zurückblieb.

Der Fall 3 zeigt das plötzliche Auftreten von totaler Farbenblindheit durch einen apoplektischen Anfall bei erhaltenem Bewusstsein und Fehlen aller anderen Gehirnsymptome mit Ausnahme der allgemeinen: Kopfschmerz und Schwindel. Der Kranke wurde 4 volle Jahre hindurch beobachtet. Nachdem in Folge des apoplektischen Insultes eines zu gleicher Zeit in L O. F und R O. F (Fig. IV a) aufgetretenen Heerdes für den Anfang das ganze Farbensinncentrum in beiden Hinterhauptslappen ausser Funktion gesetzt worden war (anfänglich totale Farbenblindheit) trat später eine entschiedene Rothgrünblindheit ein und eine Herabsetzung der Empfindung für die anderen Farben, was seinen Grund darin haben mag, dass nur Rindenschichten beider Farbensinncentren endgültig zerstört worden waren. Da sich die Heerde auf F beschränkten, blieb die Sehschärfe und Lichtempfindung in beiden Augen völlig normal. Für die Kleinheit beider Heerde spricht ferner der Umstand, dass ausser dem schnell vorübergehenden Schwarzwerden vor beiden Augen die Folgen des apoplektischen Insults sich nicht auf die anderen Centren R und L mit erstreckten.

Der Fall 4 zeigt ein analoges Verhalten.

Im Falle 5 wurde ebenfalls durch einen apoplektischen Anfall zu gleicher Zeit in beiden Hemisphären das Sehcentrum getroffen, jedoch war hier der apoplektische Insult ein stärkerer und der Heerd in der rechten Hemisphäre wegen der vorübergehenden Hemiplegie

ein grösserer mit stärkerer Fernwirkung. Anfänglich war durch die Wirkung des apoplektischen Insults, ausgehend von einem Heerde in R O. F und L O. F, die Funktion vom Centrum R und L in beiden Hemisphären gehemmt, wodurch anfänglich doppelseitige Amaurose klinisch gefunden wurde. Nach einem Jahre war mit dem völligen Verschwinden der Erscheinungen des apoplektisehen Insults die linksseitige Hemiplegie verschwunden und in den rechten Gesichtsfeldhälften Sehschärfe und Lichtempfindung bei totaler rechtsseitiger Farbenhemianopsie wiedergekehrt, es war also in L O blos F vollständig zerstört. In den linken Gesichtsfeldhälften fehlte die Raumempfindung in einem Quadranten, hier war auch schon wegen der vorübergehenden linkss. Hemiplegie der Heerd grösser und der Insult intensiver. So hatte also der Heerd in R O nicht allein F, sondern auch von R die Hälfte, also etwa 4. 3 mitzerstört, während 1. 2 und L in R O intakt blieben.

Fall 6 ist zu ungenügend beobachtet, um eingehender hier besprochen zu werden.

Bei den Prüfungen des Farbensinns im hemianopischen Gesichtsfelde bezüglich der hier in Rede stehenden Affection ist es nothwendig, mit sehr grossen farbigen Objecten zu prüfen, namentlich bei incompleter lat. Hemianopsie, weil für kleinere farbige Prüfungsobjecte die Grösse des Farbengesichtsfelds eben viel kleiner ist, als für grössere, und man dadurch versucht sein könnte, in einer peripher gelegenen vollkommen funktionsfähigen Netzhautzone bei der Prüfung mit kleinen Objecten eine vollständige Farbenblindheit zu diagnosticiren.

Ob die Fälle von angeborener totaler Farbenblindheit auf einer angeborenen Anomalie beider Specialcentren für F, oder auf einer Entwickelungshemmung der peripheren Perceptionselemente für den Farbensinn beruhen, muss noch weiter festgestellt werden. Jedenfalls ist eine angeborene einseitige totale Farbenblindheit (Hippel, d. f. O. 1881. 140, Holmgreen, C. f. A. 1881. 476 und Andere) gegenüber den beobachteten Farbenhemianopsien auf eine periphere Ursache (bei normaler Sehschärfe und normalem Gesichtsfeld für Weiss wahrscheinlich in der Aetzhaut) zu beziehen. Der Zufall könnte nun wollen, dass ein Mensch mit angeborenem totalem Farbensinn hemianopisch würde und sich so dem Arzte präsentirte. Würde man sich nun nicht vergewissern, ob ein solcher Mensch nicht schon vor dem Auftre-

ten der Hemianopsie farbenblind gewesen sei, so könnte eine eventuelle Section eines derartigen Falles nur einen Heerd in einem Tractus opticus aufweisen, wo man zwei Rindenheerde in beiden Sehcentren erwartet hatte. Jedenfalls muss ein solcher Fall in's Bereich der Möglichkeiten gezogen werden.

Sectionsbefunde bezüglich derartiger Fälle von Farbenhemianopsie liegen bis jetzt noch nicht vor, ebensowenig wie solche von angeborener totaler Farbenblindheit bezüglich der Rindenverhältnisse des Sehcentrums.

Man müsste einen hohen Grad von Intelligenz und Selbstbeobachtungsgabe voraussetzen, wollte man von einem Patienten eine charakteristische Auskunft über eine derartige Farbenhemianopsie erhalten. Man stelle sich selbst nur vor, wie schwer es sein muss, über die Form der Sehstörung, die ja auffällig genug bemerkt wird, sich klar zu werden, weil alle Gegenstände nach der Seite der Hemianopsie grau, also weniger lebhaft erscheinen. Leichter möchte es schon bemerkt werden bei Fällen, wo die Trennungslinie gerade durch den Fixationspunkt geht, also die eine Hälfte eines fixirten Gegenstandes völlig farblos erscheint, sehr schwierig, aber in den so häufig vorkommenden Fällen, wo die Trennungslinie an der macula vorbei zieht und somit die fixirten Gegenstände fast ihrem ganzen Umfange nach gefärbt erscheinen.

B. Die amnestische Farbenblindheit.

Die amnestische Farbenblindheit hat mit den Störungen des Farbensinnes als solchen nichts gemein, sondern sie stellt eine Erkrankung entweder derjenigen Rindengebiete der linken Hemisphäre dar, wo die speciellen Empfindungen des Farbensinncentrums für die Zwecke der Sprache umgesetzt werden, oder eine Erkrankung oder Hemmung der Associationsbahnen, welche von dem Specialcentrum des Farbensinns nach denjenigen Rindengegenden hinziehen, an welche die Fähigkeit sich sprachlich auszudrücken geknüpft ist.

Die amnestische Farbenblindheit tritt mit der Erscheinung zu Tage, dass der Kranke, obgleich er alle Farben als solche percipirt und unterscheidet, unvermögend ist, das die einzelnen Farben sprachlich kennzeichnende Wort spontan aufzufinden. Entweder hat er überhaupt keinen Ausdruck für die ihm vorgehaltenen, früher von

ihm richtig bezeichneten Farben, oder benennt er verschiedene oder alle Farben mit ein und demselben Farbenwort, oder gebraucht er zur Bezeichnung mancher Farben merkwürdige Umschreibungen und sonderbare neugebildete Worte. Sowohl die ihm vorgelegten Farben bezeichnet er falsch, als auch giebt er auf die Frage nach der Farbe ihm bekannter und geläufiger Gegenstände eine verkehrte Antwort, oder macht die Angabe, dass er die Farbe nicht bezeichnen könne, weil er ihren Namen vergessen habe. Diese bei oberflächlicher Untersuchung als Farbenblindheit imponirende krankhafte Erscheinung gehört zum aphasischen Symptomencomplexe; sie kommt wohl selten in reiner Form vor und verknüpft sich wohl meist mit Alexie.

Fall 7 (eigene Beobachtung). Herr B., 60 Jahre alt, Eisenbahnbeamter, erwachte eines Morgens mit dem Gefühle von Schwere im Kopfe und Körper auf, klagte über Hitze im Kopfe, Sehstörung und Unwohlsein. Von der Station, wo er übernachtet hatte mit seinem Zuge, zu Hause angekommen, legte er sich zu Bette und als seine Frau nach einiger Zeit nach ihm sah, hing er zum Bette heraus, war bewusstlos und röchelte. Nach etwa einer Stunde kam er wieder zu sich, wusste aber nicht, wie er in seine Wohnung gekommen, noch was mit ihm zu Hause vorgegangen war. Er hatte Sprachstörungen und soll nach Aussage des Hausarztes alle Buchstaben für L gehalten haben. Nach einigen Tagen bekam er wieder einen leichten Anfall, wonach eine leichte Parese des linken Armes sich einstellte.

Status praesens 13. 11. 81. Patient erkennt beiderseits grosse Buchstaben ausser E, was ihm ein fremdes Zeichen zu sein scheint; kleine Schrift kann er nicht lesen, „weil es ihm schimmert“. Will gleich nach dem Anfalle doppelt gesehen haben, d. h. nach seiner Aussage 3 halbe Gesichter, wenn er nach einem Menschen hinsah. Objektiv jetzt keine Augenmuskelstörung zu constatiren, mit Ausnahme einer wenig ausgeprägten Indolenz beim Fixiren. Oberlider normal. Totale rechtsseitige laterale Hemianopsie. Hat keinerlei Empfindung in den ausgefallenen Gesichtsfeldhälften. Trennungslinie einige Grade nach rechts vom Fixationspunkt vorbeilaufend. Giebt an, nach der Manier so vieler Hemianopischer, mit dem linken Auge gut, mit dem rechten schlecht zu sehen. Ophthalmoscopischer Befund normal. Keine Photopsien, kein Flimmern; die Pupillen gleich weit und eng, Reaktion prompt. Geruch und Gehör normal.

Sensibilität normal. Keine Facialisparese. Zunge weicht etwas nach links ab. Geringe Schwäche im linken Oberarm.

28. 11. 81. Fortbestehen der totalen rechtsseitigen lateralen Hemianopsie. Bei vorgelegten rothen Farbenblättchen antwortet er auf die Frage nach der Farbe mit „grün". Wiederholt vorgehaltene rothe Farbenblättchen bezeichnet er beharrlich mit „grün"; grüne Farbenblättchen nennt er richtig „grün", blaue ebenfalls „blau", später nennt er jedoch blaue auch grün. Nach abermaligem Vorhalten von rothen Farbenblättchen, antwortet er wieder auf die Frage nach der Farbe mit „grün"; später bezeichnet er rothe Farbenblättchen richtig mit „roth" und ist ganz bestürzt und will es nicht glauben, dieselben „grün" genannt zu haben. Verschiedene durcheinander geworfene Farbenblättchen in doppelter Anzahl sortirt er genau und legt die gleichartigen fehlerlos zusammen. Einzelne Buchstaben bezeichnet er richtig, andere kennt er nicht. Statt „häusliche Andacht" liesst er „heilige Schrift". Er kann das Wort „Constantinopel" nicht ohne zu stolpern aussprechen. Ein dictirtes Wort schreibt er richtig nieder, manchmal lässt er einen Buchstaben aus oder weiss ihn nicht recht hinzuschreiben, so macht ihm das v in November grosse Beschwerden. Am folgenden Tage bezeichnet er vorgehaltene rothe Farbenblättchen wieder mit „grün". Die Namen vorgehaltener Gegenstände giebt er richtig an.

Am 30. 12. 81. sind alle Erscheinungen mit Ausnahme der totalen lateralen Hemianopsie bedeutend zurückgegangen. Bezeichnet die Farben nun richtig. Beiderseits normale Sehschärfe. Liest die feinste Schrift mit + $^1/_{20}$ in 8″.

Am 11. 6. 82. rechtsteitige laterale Hemianopsie unverändert. Gelb nennt er mit Vorliebe grün. Leichte Schwäche in der linken Seite. Soll nach Angabe seiner Frau sehr vergesslich geworden sein. Er kennt nun alle Buchstaben und liest Worte ohne Fehler. Die Farbengesichtsfelder in den normal erhaltenen linken Gesichtsfeldhälften von normaler Aussengrenze schneiden scharf an der Grenzlinie für Weiss ab.

Fall 8 (eigene Beobachtung). Herr K., 28. 5. 83., 74 Jahre alt, Schneider, war früher immer gesund, leidet aber seit vielen Jahren an Haemorrhoiden. Hat sich bis vor 10 Tagen ganz wohl gefühlt. Seitdem klagt er über heftigen Kopfschmerz auf dem Scheitel und Hämmern in den Schläfen. Seit ein paar Tagen ist auch Brausen

und Summen in dem rechten Ohr dazu gekommen. Hatte am 27. 5. 83. früh ein kaltes Sitzbad genommen. Beim Aufstehen aus demselben bekam er einen heftigen Schwindelanfall mit Uebelsein von 10 Minuten Dauer ohne Bewusstseinsverlust und ohne Sprachstörung. Seit ein paar Tagen fühlte er sich schon unsicher auf dem rechten Bein und hatte das Gefühl, als ob dasselbe zu kurz wäre. Von Seiten des Armes keine Klagen. Soll seit einiger Zeit mürrisch und verdriesslich geworden sein. War stets sehr eifersüchtig. Sein Bruder ist an Gehirnerscheinungen mit Sehstörung im Irrenhause gestorben. Bis vor 8 Tagen will er gut in die Ferne gesehen haben. Seit 8 Tagen bemerkt er zugleich mit dem Auftreten des Kopfschmerzes das Vorhandensein eines Schattens nach rechts in seinem Gesichtsfelde, der Anfangs klein, ziemlich rasch an Umfang zugenommen habe und ihm nun die rechte Hälfte aller fixirten Gegenstände verdecke. Er empfindet heute (28. 5. 83.) die ausgefallenen rechten Gesichtsfeldhälften als dunkele Schatten, innerhalb deren er eine wirbelnde, flimmernde Bewegung wahrnimmt, ohne eigentliche Photopsien. Beim Stehen kein Schwanken. Gang gut. Patellarreflexe schwach, aber vorhanden. Hat nun links im Hinterkopfe heftige Schmerzen. Kopf beim Perkutiren nicht empfindlich. Keine Sprachstörung, giebt genau über Alles Auskunft. Keine Muskelstörungen der Augen. Facialis normal, die Zunge wird gerade herausgestreckt. Beiderseits totale rechtsseitige laterale Hemianopsie. Trennungslinie der Gesichtsfeldhälften vertikal, zieht hart an dem Fixationspunkte vorbei. Die linken Gesichtsfeldhälften von normaler Begrenzung. Farbengesichtsfelder normal, schneiden scharf mit dem Defekte für Weiss ab. Ophthalmosc. beide Papillen roth, die Grenzen verstrichen und gestrichelt. Innen erweitert. Die linke Pupille stärker prominent als die Rechte. Rechts Hypometer $^1/_{40}$, S. = $^{20}/_{20}$, links Hypometer $^1/_{20}$, S. = $^{20}/_{40}$. Der Farbensinn normal. Pupillen gleich weit, reagiren relativ zu den Jahren des Patienten prompt.

Am 11. 6. 83., als er sich vom Sopha erheben wollte, bekam er einen Anfall von rechtsseitiger hochgradiger Hemiparese, dabei bemerkte seine Frau ein fortwährendes Schleudern des rechten Vorderarmes und der rechten Hand. Sein Bewusstsein blieb während des Anfalls erhalten.

11. 7. 83. Passive Bettlage des sehr zusammengefallenen cachektisch aussehenden Patienten. Er lässt Koth, Urin unter sich

gehen. Rechter Stirnfacialis etwas paretisch. Lidschluss links gut, rechts ganz geringer Lagophthalmus. Der rechte Mundwinkel steht tiefer als der linke, überhaupt sind die Falten der rechten Gesichtshälfte mehr verstrichen. Die Zunge weicht etwas nach rechts ab. Das rechte Bein vollständig gelähmt. Der rechte geröthete ödematis gedunsene Arm wird nur ganz schwach und zwar im Vorderarme gehoben. Die Empfindung auf der ganzen rechten Seite für Tasteindrücke erhalten, jedoch wird bei sensibelen Reizen von der linken Körperhälfte prompter geantwortet. Der Appetit sehr schlecht, klagt seit einigen Tagen über Aufstossen. Häufig Kopfschmerzen über der rechten Stirn, jedoch nicht mehr so heftig wie früher. Patient ist sehr niedergeschlagen über seinen desolaten Zustand, weint sehr leicht, giebt jedoch über Alles Auskunft. Hat häufig Gesichtshallucinationen. Beiderseits brechende Medien klar, Pupillen gleich weit, auf Licht reagirend, keine Augenmuskelstörungen. Beiderseits Neuritis optica, die linke Pupille stärker geschwollen als die rechte. Beiderseits Hemianopsia lateralis dextra mit verticalen Trennungslinien. Zuweilen treten flimmernde Photopsien auf, deren Lage nicht genau angegeben wird. Bei vorgehaltenen Pigmentfarben bezeichnet er blau richtig, für alle anderen Farben hat er aber das Klangbild verloren, wiewohl er angiebt, dieselben richtig zu unterscheiden. Am unangenehmsten ist ihm roth: „Wie soll ich das nun nennen, das ist die neue Farbe, das ist die ekelhafte Farbe, das ist die cremulirte Farbe, das ist die Farbe wieder," antwortet er auf die Frage nach der Farbe eines rothen Pigmentblättchens. Ueber die Farbe seines rothen Taschentuches befragt, antwortet er „roth", gleich darauf weiss er aber nicht, wie das die Farbe bezeichnende Wort der eben von ihm erkannten Farbe heisst. Sonst giebt Patient über Alles genaue Auskunft, ist gut orientirt, kann alle Gegenstände bezeichnen, dagegen ist seine Sprache etwas schwerfällig und zögernd. Er giebt an, alles Gesprochene zu verstehen, er könne es nur mit Worten nicht gut von sich geben.

14. 7. 83. Aus einer Sammlung durcheinander geworfener Farbenblättchen sucht er die gleichen Farbenblättchen heraus und legt sie zueinander, ohne nur irgendwie zu stocken oder unrichtige Farben zusammenzulegen. Einzelne Buchstaben benennt er

zuweilen richtig, zuweilen falsch, von mehrsilbigen Worten liest er meist die erste Silbe richtig, für die anderen gebraucht er selbstgebildete Wortendigungen; so liest er z. B. statt Hamburg — Hammelingen. Er schreibt mit der linken Hand nothdürftig die dictirten Worte zuweilen richtig, zuweilen falsch. Die Farben unterscheidet er genau und unter verschiedenfarbigen Wollbündeln und Pigmentblättchen sucht er die gleichartigen mit grösster Leichtigkeit zusammen. Hält man ihm schwarze oder weisse Blättchen vor, so benennt er sie sofort mit „schwarz“ und „weiss“. Blaue Blättchen nennt er erst nach langem Besinnen „blau“. Bei den übrigen Farben antwortet er auf die Frage wie die Farbe heisst: „Ja, was ist das für eine Farbe“; er weiss das nicht mehr. Fragt man ihn aber nach der Farbe ihm geläufiger Begriffe, wie z. B. nach der Farbe der Blätter, des Grases, dann sagt er grün. Häufig verwechselt er roth mit grün, manchmal nennt er alle Farben blau.

24. 7. 83. Für einzelne Gegenstände ist ihm nun auch das Klangbild verloren gegangen. Die Parese am rechten Arm und Bein ist geringer, dagegen fliesst ihm der Speichel zum rechten Mundwinkel heraus. Sehr häufig Gesichtshallucinationen.

31. 7. 83. Für Helligkeitsdifferenzen (verschiedene Blättchen mit grau bis zu schwarz vorgelegt) genaue Angabe. Die Parese der Hand und des Vorderarmes geringer als die des Oberarmes.

10. 8. 83. Die Beweglichkeit der rechten Seite macht Fortschritte. Aussehen und Kräfte gehoben. Alexie für einzelne Buchstaben, namentlich für O. Die Parese der rechten Facialis vollständig zurückgegangen. Für einzelne Gegenstände ist ihm die Bezeichnung verloren gegangen, wiewohl es genau weiss, was mit denselben angefangen wird und zu was sie gebraucht werden. Sagt man ihm das Wort für einen derartigen Gegenstand, dann giebt er zur Antwort: er wolle es einmal so nennen, es habe jedoch noch einen andern Namen. Die sprachliche Bezeichnung für alle Farben ist in Wegfall gekommen.

10. 9. 83. Papillen beiderseits gestrichelt. Neuritis. Pupillen reagiren bei Beleuchtung beider Netzhauthälften. Allgemeinbefinden besser. Lähmung des Oberarmes am ausgesprochensten. Die Lähmung der Hand und des Vorderarmes ist sehr viel geringer geworden. Auf die Frage „welche Farbe haben die Bäume“, wird „roth“ geant-

wortet. Gesichtsfeldhälften nach rechts absolut ausgefallen. Die Lähmung des Beines viel besser.

16. 10. 83. Grün nennt er auch „blau", sonst bezeichnet er alle Farben richtig. Die Neuritis ist noch vorhanden aber sehr zurückgegangen. Hat sich sehr erholt. Kann allein gehen, allein die Hand reichen. Keine Alexie mehr, aber immer noch Verwechselung von Bezeichnungen etc. Das Gesichtsfeld für Weiss beginnt sich peripher einzuschränken und die Farbengesichtsfelder zeigen eine concentrische Verengung.

Ob die amnestische Farbenblindheit als rein aphasisches Symptom ohne begleitende rechtsseitige homonyme Hemianopsie beobachtet wird, bedarf der Bestätigung, wiewohl man sich ein derartiges Vorkommen leicht vorstellen könnte. Jedenfalls sind aphasische Symptome sehr häufig (nach meiner Zusammenstellung [l. c. p. 195] etwa in der Hälfte aller Fälle von rechtss. lat. Hemianopsie) mit Hemianopsie verknüpft.

Die amnestische Farbenblindheit kann eine vollständige oder unvollständige sein, je nachdem sie sich auf den Verlust der sprachlichen Begriffe für alle oder nur einzelne Farben bezieht.

Da beide Sehcentren Fasern nach der macula lutea, als nach jener Stelle hinsenden, welche für die Aufnahme und Fortleitung von Netzhautbildern am besten ausgestattet ist, werden unter sonst normalen Bedingungen farbige Netzhautreize in gleicher Menge nach dem Farbensinncentrum in jeder Hemisphäre hingelangen.

Treten nun aber diese Formen von amnestischer Farbenblindheit, wenn sie mit anderweitigen cerebralen Sehstörungen verknüpft sind, nur bei linkshirnigen Heerden auf, die also rechtsseitige laterale Hemianopsie erzeugen (von 74 Fällen von rechtsseit. lat. Hemianopsie finden wir bei 31 Fällen aphasische Symptome verzeichnet), so legt dieser Umstand die Vermuthung nahe, es möchten die Associationsfasern der beiden Specialcentren für den Farbensinn nahe am Sehcentrum in der linken Hemisphäre vorbei nach der Rinde des Sprachgebiets ihren Verlauf nehmen. (Bei Rechtshändern werden eben keine aphasischen Symptome zugleich mit lateraler linksseitiger Hemianopsie gleichzeitig und aus einem einheitlichen Heerde entstanden beobachtet).

Zerstört ein Heerd das rechte Sehcentrum, oder das rechte Farbensinncentrum, so vermittelt das linke immer noch völlig intakte

Farbensinncentrum die Netzhauteindrücke der linken Netzhauthälften eines jeden Auges nach dem corticalen Sprachgebiete oder nach jenen Rindenregionen, durch deren Erkrankung s. g. Seelenblindheit erzeugt wird. Bildet sich aber ein Heerd im linken Sehcentrum, oder in seiner benachbarten Markstrahlung, dann wird, wenn der Heerd lokalisirt bleibt, einfach nur rechtsseitige laterale Hemianopsie auftreten (siehe Fall 8 im Beginn der Erkrankung); wächst der Heerd aber (siehe Fall 8 später), oder wirkt er durch den Insult auf entferntere Regionen (siehe Fall 7 und Fall Ritter, Cap. V., im Anfange der Erkrankung), dann treten eben noch jene Erscheinungen der Unterbrechung und Funktionshemmung jener Associationsbahnen zwischen Sehcentrum resp. Farbensinncentrum und Sprachgebiet hinzu, die um so vollständiger für die Bezeichnung aller Farben, Bilder und Gegenstände sein werden, je vollständiger eben diese Leitungsbahnen höherer Ordnung unterbrochen sind.

Wie die amnestische Farbenblindheit das klinische Bild für die Unterbrechung der Associationsbahnen zwischen Farbensinncentrum und jenem corticalen Sprachgebiete darstellt, bildet die Alexie und das Unvermögen, die sprachlichen Begriffe für die Gegenstände etc. aufzufinden, die analoge Erscheinung für die Beziehungen des Raumsinn- und Lichtsinncentrums zu jenen corticalen Regionen. Selbstverständlich werden daher amnestische Farbenblindheit und Alexie etc. bei weitem am häufigsten gemeinsam als Symptome gefunden werden; dass aber diese Associationsbahnen vom Farbensinncentrum nach dem corticalen Sprachgebiete isolirt erhalten sein können, während die andern Associationsbahnen resp. die Centralstätte, wo die Verknüpfung der Raum- und Lichtempfindung zu Zwecken der Sprache umgesetzt werden, allein in ihrer Funktion gehemmt scheinen, zeigt jener Fall von Charcot. (Neural. Centralbl. 1883, pag. 398): Ein 36jähriger, an Anfällen von Migraene leidender Geschäftsmann wurde während der Jagd plötzlich von rechtsseitiger Hemiplegie mit kurzer Bewusstseinspause befallen. Ausser der halbseitigen Lähmung zeigte er am andern Morgen Erscheinungen von Paraphasie; er verwechselte die Worte. Diese Symptome besserten sich schnell und verschwanden nach 3 Wochen vollständig. Dann traten diejenigen Störungen auf, die Charcot noch $^1/_2$ Jahr später seinen Schülern vorstellen konnte: bilaterale rechtsseitige homonyme Hemianopsie ohne Veränderungen des Augengrundes, ohne Far-

benblindheit, ohne Herabsetzung der Sehschärfe in dem erhaltenen Gesichtsfelde, ferner Gedächtnissdefekte, Verlust einer Anzahl von Substantiven, besonders von Eigennamen (Personen, Strassen), endlich absolute Unfähigkeit blos mit Hülfe des Gesichtssinnes zu lesen, während er im Stande war und durch Uebung eine gewisse Fertigkeit darin bekam, durch Nachmalen der Lettern und Schriftzüge, also mit Hülfe des Muskelsinnes, der Handmuskulatur, Geschriebenes und Gedrucktes zu lesen. Er konnte gut schreiben etc. Es bestand also reine Wortblindheit: „nur schreibend konnte er lesen". Die Hemianopsie war eine classische (!), die verticale Grenze des Gesichtsfeldes ging durch den Fixationspunkt. — Hand in Hand mit einer Besserung der Wortblindheit ging eine Vergrösserung des Gesichtsfeldes."

In umgekehrter Weise waren bei meinem Falle pag. 30 beim ersten Auftreten aphasischer Störungen die Symptome amnestischer Farbenblindheit fast isolirt vorhanden und dauerten, wenn auch nicht so extensiv wie anfangs, fort, nachdem die anderweitigen aphasischen Störungen sich sehr gebessert hatten. Daraus dürfen wir vermuthen, dass wie vorhin erwähnt gesonderte, wenn auch dicht bei einander verlaufende Associationsbahnen der einzelnen Specialcentren des Gesichtsinnes nach dem corticalen Sprachgebiete hin ziehen, und so sehen wir auch in dieser Erscheinungen wieder ein Beweis für eine gesonderte Anlage der Centren des Farbensinns, des Raum- und des Lichtsinns.

Die Rinde der Spitze des Hinterhauptlappens ist lediglich nur das Perceptionscentrum für die drei Empfindungsqualitäten des Gesichtsinnes, deren Reize auf die Netzhaut gelangen und von da nach der Rinde fortgeleitet und im Sehcentrum wahrgenommen werden. Das Depot der optischen Erinnerungsbilder aber, wo die Summen optischer Wahrnehmungen angehäuft und zu selbstständigen optischen Vorstellungen umgesetzt werden, liegt an einer andern Stelle der Rinde, wahrscheinlich in der Nähe der Region des Sprachgebietes. Die Hemianopsie tritt also vollständig unabhängig von diesen Symptomen, s. g. Seelenblindheit, auf, kann aber auch mit denselben vereint (siehe den vorhin erwähnten Fall Charcot), oder als Erscheinung des apoplektischen Insults (siehe den Fall von Samelsohn, C. F. med. W. 1882, 607) vorkommen; schliesslich kann aber auch Seelenblindheit entstehen ohne alle Erscheinungen

von Seiten des corticalen Sehcentrums. Vernichtung beider Sehcentren oder der optischen Faserleitung nach denselben macht einfach den Patienten blind, ohne aber das optische Vorstellungsvermögen in irgend welcher Weise in momentane Mitleidenschaft ziehen zu müssen; Unterbrechung der Associationsbahnen vom Sehcentrum nach jenen erwähnten Partien der Sprachregion beeinflusst weder die Wahrnehmung der optischen Netzhauteindrücke, noch die selbstständige Production optischer Vorstellungen, sondern unterbricht nur die Verbindung zwischen dem optischen Wahrnehmungscentrum und der Rindenregion, wo die optischen Vorstellungen producirt werden. Eine Vernichtung dieser letzten Gegend lässt die optischen Wahrnehmungen intakt, ruft aber einen Zustand hervor, der durch folgende interessante Beobachtung von Charcot (Neural. Centralbl. 1883, pag. 399) characterisirt wird: „Die merkwürdige Affektion befiel einen sehr gebildeten und belesenen Mann, der wie sein Vater, seine Geschwister und sein Söhnchen sich eines ausserordentlichen Gedächtnisses erfreute. Besonders die Erinnerung an Gesichtswahrnehmungen war bei ihm eine ausserordentlich lebendige. Er besass in hohem Grade die Gabe, complicirte Gesichtsvorstellungen mit allen Einzelheiten in Form und Farbe zu reproduciren. Nach 2—3maliger Lektüre behielt er, was er las. Er war dann im Stande, die Stellen zu memoriren, indem er sie in Gedanken völlig ablas. Besann er sich auf einen Satz, auf eine Zahl aus seiner umfangreichen Correspondenz, so vermochte er sich den gesuchten Brief mit allen seinen Aeusserlichkeiten vorzustellen, ihn von Anfang an durchzugehen, bis er an den gesuchten Passus kam. Kurz, jede Einzelheit erschien ihm im Zusammenhang mit dem Ganzen. Das Gedächtniss für Gehörswahrnehmungen hatte bei ihm stets im Hintergrunde und auf einer niedrigen Stufe gestanden.

Dieser Mann wurde $^1/_2$ Jahr vor Veröffentlichung der Beobachtung nach heftigen Gemüthsbewegungen durch geschäftliche Verwickelung eines Tages plötzlich durch die gleich zu schildernden intellectuellen Störungen überrascht und derartig verwirrt und erschreckt, dass er glaubte, er würde irrsinnig. Er hatte die Erinnerung an Gesichtswahrnehmungen verloren; es war ihm nicht nur die Fähigkeit Form und Farbe der Gegenstände sich vorzustellen abhanden gekommen, sondern alte bekannte Formen erschienen ihm wie völlig neue. Das ging so weit, dass er seine nächsten Ange-

hörigen, ja sich selbst im Spiegel (ohne Zuhülfenahme der andern Sinne) nicht erkennen konnte und jedesmal von neuem die Strassen, Denkmäler und Häuser seines Wohnortes anstaunte. Will er lesen oder rechnen, so muss er sich die Worte und Zahlen vorsprechen. Daneben besteht ein geringer Grad von Wortblindheit; manche Worte kann er nur lesen, wenn er sie nachschreibt. In seinen Träumen fehlten die Gesichtsvorstellungen vollständig; er träumte nur noch in Worten und zwar in seiner Muttersprache, dem Spanischen. Ebenso musste er, da er sehr geläufig französisch sprach, nunmehr wenn er französisch sprechen wollte, seine Gedanken erst aus dem Spanischen übersetzen. Diese Defekte, die der Kranke als einen bedeutenden Ausfall in seinem geistigen Leben, besonders nach der gemüthlichen Seite hin empfand, lernte er durch anhaltende Uebung des acustischen Aequivalents der Vorstellungen allmählich compensiren. — Die ophthalmoscopische Untersuchung ergab ausser Myopie nichts Pathologisches. — Hier bestand also bei völliger Intaktheit des Sehcentrums ein Verlust des Vorstellungsvermögens optischer Erinnerungsbilder.

C. Störungen des Raumsinncentrums.

Bei der Durchmusterung des gesammten casuistischen Materials der lateralen Hemianopsie begegnen uns nirgends Fälle, wo bei einem und demselben Individuum der Raumsinn allein in Wegfall gekommen, Farben- und Lichtempfindung aber zugleich erhalten geblieben wären. Aus der Thatsache ferner, dass, wenn innerhalb incompleter hemianopischer Gesichtsfelddefekte die Lichtempfindung erhalten, die Raumempfindung (Sehschärfe) aber in Wegfall gekommen war, der Defekt dann für die Farbenempfindung mindenstens immer eben so gross, wenn nicht grösser sich darstellt, wie der Defekt für die Raumempfindung, dürfen wir schliessen, dass eine sehr innige Verknüpfung der für die im Gesichtsfelde bezüglich der Oertlichkeit je sich deckenden Flächen- oder Schichtenpartien des Raumsinncentrums mit bestimmten Partien des Farbensinncentrums in der Art wohl bestehe, dass alle optischen Leitungsfasern für bestimmte Theile des Farbensinncentrums die bezüglich ihrer Funktion im Gesichtsfelde sich deckenden Partien des Centrums für den Raumsinn durchlaufen müssen, — eben weil jene Partien des Farbensinncentrums ohne Intaktheit des Centrums für den Raumsinn nicht funktioniren können.

Nun kommen selbstverständlich auch Fälle vor, wo bei völligem Ausfall der Farbenempfindung in den defekten Gesichtsfeldhälften, zwar noch Raumempfindung vorhandenn war, aber dieselbe sehr geschwächt erscheint, wie im Falle 9, pag. 39.. Für derartige Fälle kann man neben dem totalen Untergange des Farbensinncentrums eine theilweise Verletzung des Raumsinncentrums in Anspruch nehmen, wo neben dem völligen Untergange partieller Bezirke des Rindenfeldes für den Raumsinn an den übrig bleibenden Stellen nur eine schichtenweise Zerstörung der Ganglienzellenhaufen im Raumsinncentrum stattfand in der Art, dass die Funktion durch Ausfall vieler Ganglienzellengruppen zwar stark beeinträchtigt, aber nicht aufgehoben erscheint. Zur klinischen Diagnose jener Fälle ist es nothwendig, am Perimeter mit verschiedenen (weissen) Probebuchstaben der Snellen'schen Sehproben die Isopteren, d. h. die Grenzen gleicher Sehschärfe (Hirschberg) aufzunehmen, wie deren im Falle 10 Erwähnung geschieht. Hinsichtlich der klinischen Beobachtung theilen sich die Fälle mit Störungen des Raumsinns und Farbensinns in folgende Gruppen:

a) **Vollständige Zerstörung oder Functionshemmung der Specialcentren für den Farbensinn und Raumsinn bei erhaltenem Lichtsinn.**

Fall 9. Mauthner. (Oestreich. Zeitschr. für prakt. Heilkunde, 1872, Nr. 20, Gehirn und Auge, pag. 371). Parese der rechten Körperhälfte und des rechten Fascialis, was sich später wesentlich besserte. Die rechtsseitige laterale Hemianopsie trat erst einige Tage später auf. Die Sensibilität am rechten Arme war etwas herabgesetzt. Rechte Papille grau, linke Papille roth, beiderseits $S = {}^{20}/_{20}$. Grenzlinie des Gesichtsfeldes geht durch den Fixationspunkt und verläuft senkrecht; Anfangs absolutes Fehlen jeder Lichtempfindung in den fehlenden Gesichtsfeldhälften. Bei einer Untersuchung 4 Jahre später deutliche Lichtempfindung in den früher fehlenden Gesichtsfeldhälften, der Farbensinn fehlt jedoch noch darin. Die anfänglich vorhandene totale und absolute laterale Hemianopsie verwandelte sich nach Ablauf des apoplektischen Insults in die oben beschriebene Form um. Hier sass der Heerd in L O. F 4. 3. 2. 1 und R 4. 3. 2. 1., wirkte als Insult auf die motorische Region und auf L 4. 3. 2. 1., wodurch anfänglich hemiplegische Erscheinungen und zwar motorische Rindenerscheinungen und complete und absolute Hemianopsie hervorgerufen worden war.

Bei doppelseitigem Vorkommen dieses Zustandes wird das betroffene Individuum bei normalem ophthalm. Befunde und bei normaler Pupillenreaktion nur noch quantitative Lichtempfindung haben können, ein Zustand, der bei der urämischen Amaurose zuweilen beobachtet wird.*)

b) **Theilweise Zerstörung oder Funktionshemmung des Specialcentrums für den Farbensinn und Raumsinn bei intaktem Lichtsinn.**

Fall 10. Bernhardt (Beitrag zur Lehre von den Störungen der Sensibilität und des Sehvermögens bei Läsionen des Hirnmantels, C. F. A. 1882, 187). Eine 53jährige Frau fühlte in Folge eines apoplektischen Anfalls vorübergehende Schwäche der ganzen rechten Körperhälfte, auch schien die Sprache vorübergehend behindert zu sein. Später war die Empfindlichkeit an der gesammten Oberextremität, namentlich vom Ellenbogen an bis zu den Fingerspitzen abgeschwächt. Verminderung der Druck- und Schmerzempfindung. Untergang der Bewegungsvorstellungen, der Kraftsinn und Drucksinn rechts ebenfalls herabgesetzt, ebenso der Tastsinn vermindert und die Empfindung für die Lage der rechten Hand verloren gegangen. Kein Doppeltsehen, gleiche mittelweite Pupillen. In Bezug auf das linke Auge klagte sie garnicht über Sehstörung, mit dem rechten behauptete sie Alles wie durch einen Nebel zu sehen. Sowohl die centrale Sehschärfe, wie der ophthalm. Befund waren normal, ebenso auch die Grenzen des Gesichtsfelds beiderseits. Es bestand kein Defekt, wohl aber eine sektorenförmige Undeutlichkeit, welche fast die oberen $^3/_4$ der rechten Hälfte eines jeden Gesichtsfelds betraf und nahe der vertikalen Trennungslinie für beide Augen eine congruente Begrenzungslinie darbot. Innerhalb dieser Partie im undeutlichen Sehen erschienen weisse Papierstückchen als grau und farbige wurden nicht richtig erkannt. Die Grenzen der Farbenfelder für die 3 Grundfarben grün, roth, blau schnitten nach rechts hin mit dem Beginn dieses hemianopischen Defekts ab, während sie nach den andern Richtungen hin normal

*) Sammelsohn berichtete, J. f. O. XIII. 125, über einen Fall von Hemianopsie mit Erhaltung der Lichtempfindlichkeit, ohne dass irgend welche Objekte wahrgenommen werden können.

verliefen. Die Curven gleicher excentrischer Sehkraft (Isopteren) zeigten ein mit den Farbengrenzen identisches Verhalten. So wurde z. B. Sn. C C bis auf 20° Excentricität nach allen übrigen Richtungen hin auf beiden Augen erkannt, dagegen nach rechts vom Fixirpunkt nur auf 2—3°; hier aber an der Trennungslinie der hemianopischen Undeutlichkeit begann sofort gute Funktion, insofern daselbst nicht nur Snell. C C, sondern auch L und XX erkannt wurde.

Hier sass der Heerd hauptsächlich in der motorischen Region und erstreckte sich nach der Rinde im linken Sehcentrum, wo er in L O etwa F 3. 2. 1 zerstörte, von R 3. 2. 1 b und Schichten von a.

D. Störungen des Centrums für den Lichtsinn.

Bei allen seither unter A und B erwähnten Fällen lagen keine Funktionsstörungen von Seiten des Lichtsinnes vor. In diesem Kapitel nun werden wir einer Reihe von Beobachtungen begegnen, welche von der Präponderanz des Lichtsinnes beim Zustandekommen optischer Sinneswahrnehmungen beredtes Zeugniss ablegen werden.

Wie es physiologisch einfach unmöglich ist, gesondert den Raumsinn und Farbensinn zu reizen, ohne dass gleichzeitig das Centrum für den Lichtsinn mitgereizt werde, denn bei absoluter Dunkelheit ist unsere Sehschärfe und unser Farbenempfindungsvermögen gleich Null, so geht auch unter pathologischen Verhältnissen zugleich mit der Vernichtung des Centrums für den Lichtsinn eine vollständige Funktionshemmung der beiden anderen Centren Hand in Hand; ohne Reizung des Lichtsinncentrums kommt eben keine optische Wahrnehmung zu Stande. Klinisch begegnen wir daher der constanten Erscheinung, dass, wenn in einem Theile des hemianopischen Gesichtsfeldes eine Zone existirt, in welcher die Lichtempfindung völlig weggefallen ist, auch in eben derselben Zone keine Raum- und Farbenempfindung bestehen bleibt, oder mit anderen Worten, dass die Grenze des Defekts im Gesichtsfelde dann für alle 3 Empfindungsqualitäten des Gesichtsinnes ein und dieselbe ist, oder doch der Defekt für den Lichtsinn eine geringere Ausdehnung als für die beiden anderen Empfindungsqualitäten aufweist.

Die Lichtempfindung beim direkten und indirekten Sehen zeigt keinen Unterschied, vielmehr bietet der Lichtsinn in der ganzen Ausbreitung der Netzhaut keine irgend erheblichen Verschiedenheiten dar. (Aubert. Graefe-Saemisch II. 495.)

Die Bedeutung und Lage des Centrums für den Lichtsinn als erster und für das Schicksal der übrigen Gesichtsinncentren wichtigster Centralstation der optischen Nervenleitung wird uns am besten klar, wenn wir die Art und Weise, wie wir physiologisch die einzelnen Centren gesondert nnd im Zusammenhange zu reizen vermögen, in Parallele neben den pathologischen Ausfallerscheinungen der einzelnen Empfindungsqualitäten anführen, soweit sie uns wenigstens die bis jetzt vorhandene Casuistik der lateralen Hemianopsie aufzustellen gestattet:

Ausweise des physiologischen Experiments.	**Pathologische Ausfallserscheinungen.**
I. Den Lichtsinn vermögen wir, als die einzigste der 3 Empfindungsqualitäten des Gesichtsinns, gesondert zu reizen. Wir dürfen daraus schliessen, dass besondere Leitungselemente die specifischen Eindrücke für hell und dunkel zu einem besonderen Centrum für die Lichtempfindung fortleiten. (Siehe Fig. II.)	1. Da hemianop. Gesichtsfelddefekte innerhalb des Defektes für den Lichtsinn auch stets einen mindestens gleich grossen Defekt für den Raumsinn und Farbensinn aufweisen, liegt der Beweis, dass das Centrum für den Lichtsinn die Anfangsstation für die bewussten Empfindungen in der optischen Centralstation sei. (Siehe Fig. II.)
II. Wir vermögen den Lichtsinn und Raumsinn zwar zugleich zu reizen, aber nie den Raumsinn gesondert ohne den Lichtsinn. Daraus schliessen wir, dass die Leitungsfasern für den Raumsinn im Centrum für den Lichtsinn gleichzeitig auch einen Reiz ausüben müssen. (Fig. IIr.)	2. Da bei Untergang der Lichtempfindung in einem Theile des Gesichtsfeldes immer mindestens ein gleich grosser Defekt für die Raumempfindung und Farbenempfindung im hemianopischen Gesichtsfelde auftritt, so schliessen wir daraus, dass der Theil, welcher vom Lichtsinncentrum durch den pathol. Heerd in Ausfall kam, auch diejenigen Leitungsfasern für das Raumsinn- und Farbensinncentrum funktionsuntüchtig gemacht habe, deren Zerstörung oder Leitungsunterbrechung einen gleich grossen Gesichtsfelddefekt für die Raumempfindung und Farbenempfindung klinisch zur Folge hat.

III. Wir vermögen Lichtsinn und Farbensinn zugleich ohne den Raumsinn zu reizen, aber den Farbensinn nie allein ohne den Lichtsinn. (Experiment mit geschlossenen Lidern gegen die Sonne zu sehen.) — Wir empfinden faktisch immer nur Farbennuançen, d. h. Farben, denen noch irgend eine farblose Helligkeit beigemischt ist. (Aubert, Graefe-Saemisch II. 518.) Daraus schliessen wir, dass die Leitungsfasern für den Farbensinn im Centrum für den Lichtsinn zugleich einen Reiz ausüben müssen. (Fig. II f.)

3. Hemianopische Gesichtsfelddefekte sind nicht beobachtet, bei welchen die Lichtempfindung und Farbenempfindung ausgefallen, aber die Raumempfindung allein erhalten gewesen sei. Wohl sind aber hemianopische Gesichtsfelder bekannt, bei denen bloss ein Defekt für Raumempfindung und Farbenempfindung vorhanden war, und zwar wo der Defekt für die Farbenempfindung mindestens gleich gross, wie der Defekt für die Raumempfindung war. Daraus schliessen wir, dass der Theil, welcher vom Raumsinncentrum durch den pathol. Heerd in Ausfall kam, auch diejenigen Leitungsfasern für das Farbensinn-Centrum funktionsunfähig gemacht habe, deren Zerstörung oder Funktionshemmung einen gleich grossen Gesichtsfeldsdefekt für die Farbenempfindung zur Folge hat.

IV. Das Centrum für den Farbensinn kann gesondert nicht gereizt werden. (Fig. II.)

4. Es giebt hemianopische Gesichtsfelddefekte bloss für die Farbenempfindung, innerhalb deren die Raumempfindung und Lichtempfindung völlig intakt blieben. Daraus schliessen wir, dass das Centrum für den Farbensinn die Endstation für die zum Bewusstsein kommenden Empfindungen in der optischen Centralleitung sei. (Fig. II.)

Aus I—IV schliessen wir, dass Leitungsfasern speciell nach dem Centrum für den Lichtsinn hingelangen, dass die Leitungsfasern für den Raumsinn auch zugleich Verbindungen mit dem Lichtsinncentrum eingehen, und dass die Leitungsfasern für den Farbensinn ebenfalls Verbindungen mit dem Centrum für den Raumsinn und dem Centrum für den Lichtsinn eingehen. (Fig. II.)

Aus 1—4 schliessen wir, dass diese Leitungsfasern durch alle drei Specialcentren des Gesichtsinnes hindurch Ganglienzellenhaufen miteinander verknüpfen, welche für eine bestimmte Oertlichkeit im Gesichtsfelde die Empfindungen für Licht, Raum und Farbe vermitteln, und dass diese Fasern sämmtlich zuerst das Centrum für den Lichtsinn, dann das für den Raumsinn und zuletzt das für den Farbensinn passiren. (Fig. II und IV b.)

Da bei alleinigem Erhaltensein von Lichtempfindung in den hemianopischen Gesichtsfeldhälften von einer Lokalisation der Lichtempfindung keine Rede mehr sein kann, finden wir bei den Fällen, wo auch ein Theil von dem Lichtsinncentrum in dem Heerde mit untergegangen war, nur unbestimmte Angaben über eine Zone, wo keine Lichtempfindung, oder eine Insel im Defekt wo Lichtempfindung vorhanden war, deren Grenzen sich aber genau nicht bestimmen liessen.

Das vorhandene casuistische Material für die centralen Störungen des Lichtsinns theilt sich in folgende Gruppen: (selbstverständlich finden wir dabei immer mindestens gleich grosse Defekte für R und F.)

a) **Farbensinncentrum und Raumsinncentrum sind gänzlich untergegangen, das Centrum für den Lichtsinn ist nur theilweise zerstört.**

Fall 11. Heuse (C. f. A. 1881. 205). Erheblicher Schädelbruch mit Austritt von Gehirnsubstanz. Am Schädel fanden sich colossale Depressionen. Die Knochen (die ossa parietalia) zeigten eine tiefe, hufeisenförmige Rinne, welche bis in das linke Hinterhauptsbein zu verfolgen war. Patient war beim Setzen einer Rinne vom Dache auf den Kopf gestürzt. Die starke Natur des Mannes überwand die gewaltige Verletzung, er blieb nur etwas schwermüthig und hatte seine frühere Energie eingebüsst. Die Untersuchung ergab erhebliche Hornhautflecken, so dass der Augengrund, beziehungsweise die Papille nur verschleiert erkannt werden konnte. Die Sehschärfe war den Flecken entsprechend herabgesetzt, es wurde noch gewöhnlicher Zeitungsdruck mit den, dem Alter entsprechenden Convexgläsern gelesen, jedoch nur die kleineren Worte, die grösseren mussten mühsam zusammenbuchstabirt werden. Das Gesichtsfeld war beiderseits, von der rechten Seite her bis zum Fixationspunkt beschränkt, aber es bestand in der rechten Gesichtsfeldhälfte keine vollkommene Amaurose, sondern es war daselbst ein tiefes Dunkelheitsscotom vorhanden, so dass die betreffende weisse Marke zur Aufnahme des Gesichtsfeldes auf der einen Seite des vertikalen Striches als weiss, auf der anderen als schwarz*) (wohl

*) Hier muss auf die physiologische Thatsache hingewiesen werden, dass wir nie die Empfindung eines absolut reinen Weiss oder Schwarz, sondern immer die Beimischung eines Farbentons zu jedem Weiss und Grau haben: dies wird sofort klar (Aubert, Graefe-Saemisch II. 518), wenn wir verschiedene weisse Objekte miteinander vergleichen; frisch gefallener Schnee, weisses Papier,

dunkel) bezeichnet wurde. Nach mehr als $1^1/_2$ Jahren neue Untersuchung. Patient hatte seine alte Energie wieder, er kann nun wieder gut Zeitung lesen.

Patient las auch in der That wieder ziemlich fliessend. Bei der Gesichtsfelduntersuchung fand sich allerdings noch die Hemianopsie vor, jedoch war die Dunkelheit des Scotoms eine viel geringere geworden, wie schon aus dem Lesen hervorging. Die Aufhellung war aber keine allgemeine, sondern sie begann an der Mittellinie, um nach aussen rasch wieder einer tieferen Dunkelheit Platz zu machen.

In diesem Falle waren offenbar Rindentheile von RO (Fig. IV a) zerstört und zwar war F und R anfänglich vollständig ausser Funktion gesetzt (die Schädelwunde erstreckte sich von den ossa parietalia bis in das linke Hinterhauptsbein hinein). Nach $1^1/_2$ Jahren, als die Stauungserscheinungen verschwunden und die Verhältnisse stabil geworden waren, zeigte sich, dass F völlig untergegangen war, ebenso R mit Ausnahme eines nach a zu gelegenen Theils der maculären Region m des Rindenfeldes 4.3.2.1 (Fig. IV a), wodurch das Gesichtsfeld für den Lichtsinn und Raumsinn sich nach rechts hin über den Fixationspunkt hinaus noch erweiterte (bezüglich des Lesens bekanntlich ein grosser Vortheil, siehe auch Fig. V c). L blieb mehr oder weniger in seiner Funktion erhalten.

Fall 12. Schweigger (A. f. G. XXII. 295). Sehstörung, 14 Tage später Kriebeln und Eingeschlafensein in Hand und Fuss der rechten Seite, immer nur wenige Minuten anhaltend; rechtsseitige laterale Hemianopsie, Grenzlinie durch den Fixationspunkt gehend. Stumpfe Empfindung in beiden rechten Gesichtsfeldhälften, eigentlicher Defekt blos rechts oben.

Hier hatte der Heerd wohl (Fig. IV a) in L O. F und R völlig und von L nur 1 zerstört, so dass im übrigen hemianopischen Ge-

weisses Porzellan, weisse Leinwand haben immer neben einander betrachtet, einen schwachen Farbenton von bläulich oder gelblich. Dasselbe gilt von grau. Ist nun das Farbensinncentrum vernichtet, so wird bei einem gewöhnlichen weissen Untersuchungsobjekt am Perimeter allein noch der Helligkeitseffekt des weissen Stückchens Papier im hemianopischen Gesichtsfelde wahrgenommen und zwar abhängig von dem Gesichtswinkel und der Helligkeitsintensität. Dies alles mag dazu beitragen, das weisse Untersuchungsobjekt bei derartigen Fällen, wo Farbensinn und Raumsinn ausgefallen sind, im hemianopischen Gesichtsfelde dunkler erscheinen zu lassen. (Siehe auch Fall 10 pag. 40.)

sichtsfelde noch eine Empfindung für Lichtunterschiede bestehen blieb. — Die Paraesthesien der rechten Körperhälfte waren 14 Tage später als die Sehstörungen aufgetreten.

Bezüglich der Bezeichnung „stumpf empfindende Zone" wird man sich bei Fällen von Hemianopsie für die Zukunft präciser ausdrücken müssen, da man unter stumpf empfindender Zone sowohl eine vorhandene, aber abgeschwächte Raumempfindung mit Lichtempfindung, oder eine intakte oder abgeschwächte Lichtempfindung verstehen kann.

Fall 13. Herr W. (eigene Beobachtung). Will immer gesund gewesen sein. Bekommt am 22. 8. 1877 auf der Strasse plötzlich einen Anfall von Sehstörung und Verwirrung, Flimmern und Benommenheit. Nach Wiederkehr seines vollen Bewusstseins bemerkte er, dass nach der rechten Seite seines Gesichtsfeldes ein dunkeler Nebel sich befand. Seine Zunge sei damals schwer gewesen, auch habe er Kopfschmerzen gehabt, sein rechtes Bein sei kraftlos gewesen und habe beim Gehen nachgeschleift. Bei der Untersuchung im October 1879 fand sich Folgendes: Gedächtniss gegen früher gebessert, keine aphasischen Symptome. Die rechtsseitige Parese vollständig verschwunden. Keine Augenmuskellähmungen. Complete rechtsseitige laterale Hemianopsie. Die Trennungslinie der Gesichtsfeldhälften verläuft wenige Grade nach rechts hin vom Fixirpunkt in vertikaler Richtung. Innerhalb der erhaltenen Gesichtsfeldhälften, deren Ausdehnung sonst völlig normal ist, sind die Farbengrenzen von normaler Ausdehnung und schneiden scharf mit der Trennungslinie für Weiss ab. Bewegt man ein grosses weisses Untersuchungsobjekt in den peripheren Parallelkreisen am Perimeter rasch hin und her, so erkennt Patient einen „verlorenen Schein," wie er sich ausdrückt, während etwa vom 40. bis 50. Parallelkreis bis an die Trennungslinie der Gesichtsfeldhälften in Form eines grossen Scotoms jede Empfindung dieses „verlorenen Scheins" erloschen ist. Der ophthalm. Befund ist beiderseits normal. Die Sehschärfe $= {}^{20}/_{20}$, die Pupillen gleich weit und reagiren prompt.

Hier bestand also nach Ablauf des Insults blos eine durch einen apoplektischen Anfall hervorgerufene Sehstörung. Der Heerd hatte von L O. F und R vollständig zerstört und von L Theile der maculären Region in m (4.3.2.1), wodurch das grosse absolute Scotom hervorgebracht wurde.

Fall 14. Förster (Graefe-Saemisch VII. 118). Rechtsseitige laterale Hemianopsie. Die Grenzen zwischen den funktionirenden und den defekten resp. sehr stumpfen Partien in beiden Gesichtsfeldern war zwar senkrecht, ging aber nicht durch den Fixationspunkt hindurch, sondern 3—5° rechts an ihnen vorbei. Nach rechts von dieser Grenze lag noch ein 5—10° breiter, in vertikaler Richtung sich ausdehnender Streif, in welchem zwar die Empfindung vorhanden, aber deutlich abgestumpft war. Ferner zeigte sich das Gesichtsfeld des linken Auges auch an der äusseren Peripherie, also von links her, um eine 5—10° breite Zone eingeengt, während am rechten eine entsprechende Verengerung bei der ersten Untersuchung nicht vorhanden war. Im Laufe des nächsten Jahres wurde Patient mehrfach mit dem Perimeter untersucht. Es fand sich dabei ein Wechsel in der Grösse der funktionirenden Gesichtsfelder. Die stumpfe Zone nach rechts von der vertikalen Grenzlinie fand sich zu allen Zeiten nicht gleich breit; ferner wechselte sehr erheblich die periphere Einengung an der linken Seite des Gesichtsfeldes. 14 Tage nach der ersten Untersuchung erreichte sie den 40. Parallelkreis und gleichzeitig fand sich zur selben Zeit auch eine entsprechende Verengerung im rechten Gesichtsfelde (von innen her), die circa dem 50. Parallelkreis folgte. Späterhin erweiterten sich die Gesichtsfelder wieder nach links hin. Nie reichten die Defekte der rechten Hälften bis an eine durch F gezogene Vertikale heran. Section: Tractus und Chiasma normal. (Embolus in der arter. foss. Sylvii). Von der linken Hemisphäre trennte sich die Pia leicht ab, bis auf eine mehr hinten befindliche Partie. An letzterer Stelle, an welcher gerade ein grösseres Gefäss die Pia mit dem Hirn verband, sah man in der Ausdehnung eines Zehnpfennigstückes eine gelbbraun verfärbte eingesunkene Partie, in welcher von Windungen nichts zu erkennen war. Die Stelle fühlte sich auffallend härtlich an. Ihre Oertlichkeit war folgende: die hintere Spitze reichte 2 Centim. nach hinten von einer idealen Fortsetzung des sulcus occipitalis, nach oben grenzte sie an den sulcus interparietalis, nach vorn an der Oberfläche bis an die Umbiegungsstelle der ersten Schläfenwindung um die fossa Sylvii, nach unten setzte sie sich in in einer dünnen, in der Furche zwischen erster und zweiter Schläfenwindung gelegenen erweichten Stelle fort. Beim Einschneiden zeigte sich, dass die härtliche Stelle einer Art Sequester entsprach, der

von einem sulzigen Gewebe umgeben war. In der weissen Marksubstanz schloss sich an sie eine bis in die Mitte des Gyrus postcentralis reichende indurirte Stelle an. Bedeutende Flüssigkeitsansammlung in den Ventrikeln. In der äusseren Capsel zeigte sich eine härtliche Stelle, welche eine unregelmässige, höhlenartige Erweichung umgab. Sie zog nach oben bis über die Höhe des Ventrikeldaches hinauf; ihre hintere Grenze lag 1 Centim. von der nach unten verlängert gedachten vorderen Ventrikelgrenze. Sie war im Ganzen 4 Centim. lang. Der linke Streifenhügel erschien gegen den rechten stark eingesunken, namentlich sein Kopf. Sein Inneres war in eine graue, sulzige Masse verwandelt. Auch der Sehhügel war etwas kleiner, der Linsenkern links (auf einem Frontalschnitte durch die Mitte der grossen Ganglien) in ein System kleiner Höhlen mit einer grauen Grundmasse verwandelt, ebenso die weisse Masse an der unteren Fläche desselben, aber ohne dass die Erweichung bis an die Oberfläche der Inselrinde heranging. Die letztere erschien normal.

Dieser Fall ist von grosser Bedeutung für die diagnostische Verwerthung der Rindenerkrankung des Hinterhauptslappens. Während bei den zwei Fällen Haab, Marchand und auch dem Falle von Curschmann (Tab. IV und Va) Beobachtungen vorlagen, wie in Folge einer Rindenerkrankung der Spitze eines Occipitallappens vollständige und absolute laterale Hemianopsie auftrat, haben wir in diesem Falle einen nekrotischen Heerd von der entgegengesetzten Richtung, welcher von Sulcus parieto-occipitalis an bis 2 Centim. nach hinten die Rinde des Hinterhauptslappens vernichtete und mit einer Zone erweichten Gewebes umgeben war. Klinisch war eine für die Farbenempfindung und wahrscheinlich auch für die Raumempfindung fast totale laterale rechtsseitige Hemianopsie constatirt worden, aber in den rechten Gesichtsfeldhälften bestand eine an Umfang wechselnde Zone, in welcher zwar die Empfindung vorhanden, aber deutlich abgestumpft war. In dieser abgestumpften Zone wurden Farben sicher nicht mehr erkannt; wie es mit der Sehschärfe stand, wissen wir nicht, jedenfalls war sie herabgesetzt, aber die Lichtempfindung war darin erhalten. Ausserdem war nach Ausweis der Krankengeschichte diese Zone abgestumpfter Empfindung häufigen Schwankungen unterworfen. — Wir erklären uns diese Erscheinung folgendermaassen: Hier hatte die bei der Section gefundene nekrotische

Rindenpartie im linken Sehcentrum, also in LO (Fig. IV) F vollständig und R entweder auch vollständig oder doch wenigstens zum grössten Theile zerstört; genauer beschrieben fehlte von den Rindenfeldern 1 in LO: F1, R1, und L1a und b in dem Gebiete nach rechts hin von den Zahlen 1 (Fig. IVa), ferner von den Rindenfeldern 2: F2, R2, L2a und b, ferner von den Rindenfeldern 3: F3, R3, L3a und b, und von den Rindenfeldern 4 von der nach links von den Zahlen gelegenen Partie F4, R4 und L4a und m. — Die in der Umgebung des nekrotischen Heerdes gefundene Erweichung rief die Schwankungen in der Grösse des Gesichtsfeldsdefektes für L der rechten Gesichtshälften hervor und bekundete, dass ein aktiver Process in jener Gegend bestand, der, je nachdem er seine Umgebung mehr oder minder afficirte, eine ausgedehntere, oder weniger ausgedehnte Beeinflussung der Funktion von L hervorrief. — Die zeitweise periphere Beschränkung der erhalten gebliebenen Gesichtsfeldhälften erklärt sich vielleicht nach den Angaben (Wilbrand l. c. pag. 130), oder noch ungezwungener aus dem Druck des Bodens des III. Ventrikels auf das Chiasma, oder durch den Druck vom Frontallappen auf den linken nervus opticus, denn es bestand Hydrocephalus internus, da eine sehr grosse Flüssigkeitsmenge in den Ventrikelhöhlen gefunden wurde.

Fall 15. Mauthner (Gehirn und Auge, pag. 369). Eine junge Frau giebt an, dass sie, nachdem sie an einem glühend heissen Tage eine sehr weite Strecke unter direkter Einwirkung der Sonnenstrahlen gegangen, in eine schwere, mit Bewusstlosigkeit einhergehende Krankheit verfiel. Als sie das Bewusstsein wieder erlangte, wurde sie inne, dass ihre linke Körperhälfte gelähmt und jene Sehstörung da war, wegen welcher sie Hülfe suchte. Es sind seitdem Monate vergangen. Die Hemiplegie ist vollständig verschwunden, die linksseitige homonyme Hemianopsie vollständig unverändert geblieben. Das centrale Sehvermögen ist an jedem Auge normal, die Trennungslinie weicht nach links vom Fixationspunkt ab und ist nicht vollkommen vertikal. Der Uebergang von den sehenden Partien in die vollkommen blinden erfolgt durch eine Zone, in der der Schein einer Kerzenflamme noch wahrgenommen wird. — Hier hat in RO der Heerd F vollständig zerstört, daneben einen grösseren Flächentheil von R und einen kleineren von L.

b) **Specialcentrum für den Farbensinn vernichtet, Specialcentrum für den Raumsinn und Lichtsinn theilweise vernichtet.**

Fall 16. (Die Abbildung des Gesichtsfeldes dieses Falles findet sich Wilbrand: Ueber Hemianopsie und ihr Verhältniss zur Diagnose der Gehirnkrankheiten, Berlin 1881, pag. 174. — Eigene Beobachtung). Eine hereditär neuropathisch belastete Frau von 30 Jahren klagt seit einigen Monaten über eine allmählich entstandene Sehstörung, wie sie meint, lediglich auf dem linken Auge. Sie hatte in der Zwischenzeit einmal einen Anfall von Kopfschmerzen, Erbrechen und Bewusstlosigkeit, welcher durch heftige Photopsien eingeleitet wurde. Lues nicht vorhanden. Bei der ersten Untersuchung im October 1879 wurde eine linksseitige incomplete laterale Hemianopsie constatirt. Es fehlte die ganze linke Gesichtsfeldhälfte auf jedem Auge, mit Ausnahme eines schmalen bogenförmigen Streifens, der sich bis zum 70 Meridian nach links hin, der äusseren Gesichtsfeldgrenze folgend, hinzog. In dem oberen Winkel zwischen der vertikalen Trennungslinie des Gesichtsfeldes und da, wo das erhaltene Gesichtsfeld sich dachförmig über die ausgefallenen linken Hälften ausbreitet, sass eine kurze aber ziemlich breite Zone, in welcher nur Lichtschein erhalten war. Auf dem einen Auge bestand von Geburt an Accommodationslähmung und Lähmung des sphincter pupillae. Die Pupille des andern Auges reagirt prompt. Ophthalm. Befund: Die rechte äussere Papillenhälfte blass im umgekehrten Bilde. Beiderseits S = $^{20}/_{20}$. Nach Jodkaligebrauch verkleinerte sich der Defekt, so dass bei einer Untersuchung nach Ablauf eines Jahres der ganze linke obere Quadrant wieder hergestellt war. In dem so restituirten linken oberen Quadranten werden Farben garnicht empfunden. Farbige Wollenbündel machen daselbst den Eindruck von „grau“. Der Raumsinn ist darin nicht völlig intakt. Sie sieht zwar innerhalb dieser Quadranten alle Gegenstände, jedoch verschleiert wie durch einen Nebel. Sie kann sich aber nun frei bewegen, ohne, wie ihr das früher so häufig geschah, nach der linken Seite anzurennen.

In diesem Falle war ausser den allgemeinen Gehirnsymptomen nur Hemianopsie zu constatiren. Der primäre Sitz des Heerdes war in jenen Rindenregionen des rechten Sehcentrums, welche zu dem unteren Quadranten der linken Gesichtsfeldhälften in Relation stehen, im Sinne unserer Figur IV. also in RO, und zwar wurden bei der ersten Untersuchung von dem Heerde beeinflusst F 1. 2. 3. 4, R

4. 3. 2 und ein Theil von 1 a, und L 4. 3. 2. Nach einem Jahre sehen wir den Defekt erheblich kleiner. Zwar fehlte noch immer, F 1. 2. 3. 4, dagegen von R nur 3. 4. und von L auch nur 3. 4, doch war die Funktion von R 3. 4, noch nicht völlig intakt; der Heerd scheint also noch Schichten dieses Rindengebietes zu beeinflussen.

Fall 17. (Eigene Beobachtung.) Ein 59jähriger Mann, der früher an Epilepsie gelitten hatte, erwachte eines Tages mit Kopfschmerzen, Sehstörung und einer eigenthümlichen Veränderung seiner Gesichtseindrücke. Sein Bewusstsein war vollständig erhalten und keine anderen Gehirnerscheinungen aufzuweisen. Die am folgenden Tage vorgenommene Augenuntersuchung zeigte eine Hemianopsia lateralis incompleta sinistra. Der Defekt betraf hauptsächlich den linken unteren Quadranten, der linke obere Quadrant eines jeden Gesichtsfeldes war ebenfalls zur Hälfte von unten und der äusseren Peripherie her eingeschränkt, während auf dem noch erhaltenen Theile des Gesichtsfeldes eine stumpfe Empfindung für Weiss, aber nicht für Farben mehr bestand. Die Trennungslinien der unteren Hälften beider Gesichtsfelder verlief in einer vertikalen, auf den Fixationspunkt gerichteten Linie, nach links hin begleitet von einem an manchen Stellen 5° breitem Saum, in welchem Helligkeitsunterschiede erkannt wurden. Diese Zone bog in einer ziemlichen Entfernung vom Fixationspunkte nach links und in der Richtung nach oben hin ab, in ihrem Verlaufe den blinden Fleck von oben her umziehend. Demzufolge sah der Mann nach links hin Alles verschwommen und wie durch einen Schleier verdeckt. Dabei klagte er über eine wirbelnde Empfindung in den linken Gesichtsfeldhälften „als wenn zwei schwarze Flore sich übereinander bewegten und Wellen schlügen“; sonst war Sehschärfe, der ophthalmolosc. Befund und die Pupillenverhältnisse normal. Die rechte Pupille war etwas weiter als die linke. Nach 14 Tagen waren die Partien abgestumpfter Empfindung wieder völlig zu ihrem Normalverhalten zurückgekehrt; Farbensinn, Raumsinn und Lichtsinn funktionirten im linken oberen Quadranten wieder vollständig normal. Der Defekt wurde scharfrandig und beschränkte sich auf den linken unteren Quadranten, in welchem eine absolute Hemianopsie bestehen blieb. Ein halbes Jahr nach dem Anfalle ergab die Untersuchung dieselben Resultate.

In diesem Falle zerstörte der apoplektische Heerd jene Rindentheile, welche zu dem linken unteren Quadranten beider homonymen

Gesichtsfeldhälften in Relation stehen. Unter den Erscheinungen des apoplektischen Insults waren aber anfangs RO. F völlig ausser Funktion gesetzt und von R war 4 und 3 völlig, von 2 ein 1 zunächst gelegener Sektor von a b durch den Insult beeinflusst, von L fehlte 3 a b und zwar ein zunächst 2 gelegener Keil mit der Basis nach m, und von 4 a b ein zunächst der verticalen Gesichtsfeldgrenze gelegener Keil von a b mit der Basis nach m. — Nach Ablauf des apoplektischen Insults beschränkte sich der Heerd auf die vollständige Vernichtung von (F. R. L) 4 a b mit Ausnahme eines zunächst der vertikalen Trennungslinie des Gesichtsfeldes gelegenen Keils mit der Basis in m und auf (F. R. L) 3 a b mit Ausnahme eines an 2 grenzenden Keils mit der Basis nach m. (Die Gesichtsfeldzeichnung zu diesem Falle findet sich: Wilbrand l. c. pag. 178). Ein viertel Jahr später bekam Patient durch einen zweiten apoplektischen Anfall eine Monoplegie des linken Arms.

c) **Specialcentrum für F und R stark, für L weniger stark beschädigt.**

Fall 18. Schweiger. (A. F. O. XXII. 293.) Linksseitige laterale Hemianopsie. Ophthalm. Befund normal. Rechts S = $^5/_6$; links S = $^5/_{10}$; alte Hornhautflecken. Die fehlenden linken Gesichtsfeldhälften wurden als eine das linke Gesichtsfeld einnehmende Dunkelheit bemerkt. In diesem Falle zerstörte der Heerd in RO. F und R vollständig und schädigte L dermassen, dass das Centrum für den Lichtsinn in seiner Funktion sehr gehemmt erschien, aber nicht völlig untergegangen war.

Dieser letzte Fall stellt ebenso wie die Beobachtung 17 ein Beispiel dar für die nicht so selten vorkommende Zahl von Fällen, wo die in Ausfall gekommenen Gesichtsfeldhälften als dunkele oder als graue Flächen empfunden werden. Bei dem Ausfall sämmtlicher drei Empfindungscentren des Gesichtssinnes empfinden die Kranken in den ausgefallenen Netzhauthälften nichts, da sie eben mit diesen Stellen nicht sehen, und kein Mensch weiss, wie Nichts aussieht (vergleiche Aubert, Graefe-Saemisch II 594, bezüglich der Empfindung des Mariotte'schen Flecks). Da wir aber die Empfindung des absoluten Schwarz ebensowenig kennen, als die des absoluten Weiss, so gehört jene dunkele Empfindung der ausgefallenen Gesichtsfeldhälften zu den Aeusserungen des Lichtsinns. Dieser Zustand erklärt sich wohldaraus, dass das Specialcentrum für den

Lichtsinn nicht zerstört, sondern mehr weniger in seiner Funktion beschränkt ist, indem nicht alle, aber ein grosser Theil der Licht empfindenden Ganglienzellen untergegangen oder in seiner Funktion beeinträchtigt erscheint. Bei diesen Fällen, wo ein Theil der ausgefallenen Gesichtsfeldhälften noch als dunkele oder graue Flächen wahrgenommen werden, kommen auch häufig die Empfindungen des Flimmern, Wogens, kurz photopsieartige Erscheinungen vor. Photopsien können nun durch Reizung aller Theile der optischen Leitung hervorgerufen werden, setzen aber voraus, dass eine centralwärts leitende Partie der Faserung und ein Theil des Lichtsinncentrums noch vorhanden und in reizungsfähigem Zustande sind. Eine hierher gehörende Beobachtung erwähnt Gowers, Lancet 1879, mit Sektionsbefund.... Der Patient hatte Anfälle, wenn das Gesicht schwand, von Lichtflackern im Auge gleich einer goldenen Schlange etc. Sarcomatcese Geschwulst in der rechten Hemisphäre, welche an der Converität die I. und II. Occipitalwindung und die hintere Hälfte der Lobus parietal. super. et infer. einnahm, an der medialen Fläche den cuneus und praecuneus.

In dem bekannten Falle von Westphal (Charité-Annalen VI) mit Erweichung der Marksubstanz unter der Rinde im Hinterhauptslappen und Affection der Rinde mit Hemianopsie waren ebenfalls und zwar im Beginn der Erkrankung Photopsien vorhanden: „Patient machte öfters Angaben über Flimmern, wenn er einen Gegenstand längere Zeit fixire, und über subjective bunte Farbenerscheinungen, besonders während der Anfälle von Convulsionen; er sah in einem solchen geschlängelte Linien von sehr schönen Farben, roth, grün, blau, die bald von rechts nach links, bald von links nach rechts vorüber ziehen."

Wie bei totalen und absoluten homonymen Hemianopsien das Vorhandensein von Photopsien darauf hinweist, dass der Heerd die 3 Specialcentren der Rinde nicht zerstört hat, weil eben das Lichtsinnscentrum funktionsfähig geblieben war, nach Ausweis der Photopsien zeigt folgende eigene Beobachtung, bei der die begleitenden anderen Gehirnsymptome eine Lokalisation des Heerdes im hintern Theile des thalamus opticus und der inneren Kapsel gestatten.

Fall 19. (Eigene Beobachtung.) Herr D., 40jähriger Hutarbeiter, will früher immer ganz gesund gewesen sein mit Ausnahme der letzten Jahre, wo er häufig von asthmatischen Zufällen befallen wurde. Seine Eltern starben beide früh an Brustkrankheit. Nach-

dem er in der letzteren Zeit während einiger Tage wortkarg, von gereizter Stimmung und appetitlos war und viel über Kopfschmerzen in der rechten Stirn und am Morgen des 17. 8. 83. über heftigen Schwindel zu klagen gehabt hatte, wurde er gegen Nachmittag desselben Tages zwar nicht ganz ohne Bewusstsein, doch sehr benommen und auf der linken Körperhälfte gelähmt, nach Hause gebracht. Zunächst beliefen sich seine Hauptklagen auf Sehstörungen und Reizerscheinungen aus der optischen Sphäre. Er hatte Gesichtshallucinationen (sah Gestalten, Thiere und Gegenstände, die nicht da waren, hatte auch die Taxation für Entfernungen verloren, indem er weit von seinem Bette hängende Gegenstände als nahe vor seinen Augen liegend erkannte) und hauptsächlich klagte er über lebhafte Photpsien, die in Form von flackernden Flammen, zickzack und schlangenförmigen Feuerlinien und aufblitzenden Feuererscheinungen ihm viel Beschwerde bereiteten. Diese Photopsien waren unmittelbar nach dem Anfalle am stärksten und hielten ungefähr 10 bis 12 Tage an. Schielstellung der Augen soll nicht vorhanden gewesen sein. Der Blick des Kranken ist von eigenthümlicher Starre und Theilnahmlosigkeit. (Stat. praes. 25. 8. 83.) Totale Hemiplegie der linken Körperhälfte und des ganzen linken Fascialis. Die Zunge weicht nach der linken Seite ab (links Lagophthalmus, Herabhängen des linken Mundwinkels); totale linksseitige Hemianaesthesie der ganzen linken Körperhälfte. Gehör links in Ordnung, Geschmacksäusserung etwas verlangsamt, Geruch links normal. Die ganze linke Körperhälfte in lebhafter Schweisssecretion. Patient giebt über Alles Auskunft, hat jedoch kein Bewusstsein von der bestehenden linksseitigen totalen lateralen Hemianopsie. Die Trennungslinie geht etwas nach links hin am Fixationspunkte vorbei. Ob eventuell Empfindung in den defekten Gesichtsfeldhälften vorhanden ist, kann bei dem geistigen Zustande des Patienten nicht eruirt werden. Die linke Pupille weiter, als die rechte, beide reagiren prompt auf Lichteinfall, von Seiten der Augenmuskeln keine Störung, Farbensinn normal, Patient kann klein gedruckte Worte in der Zeitung lesen. Augenspiegelbefund normal, die Venen etwas ausgedehnt und geschlängelt. Patient klagt über Kopfschmerz auf dem rechten Scheitel. Es wurde ein apoplektischer Heerd im Thalamus opticus und der inneren Kapsel angenommen.

III.

Differential-diagnostische Betrachtungen bezüglich der lateralen Hemianopsie.

Wenn nach den seitherigen Ausführungen die Wahrscheinlichkeit nahe liegt, dass es räumlich von einander getrennte Specialcentren für Farbensinn, Raumsinn und Gesichtssinn giebt, wenn man ferner vermuthen darf, dass diese Centren in der Rinde des Hinterhauptslappens, ob schichtenweise übereinander, oder flächenhaft nebeneinander wollen wir nicht entscheiden, angeordnet liegen, wenn man ferner mit grosser Wahrscheinlichkeit die Behauptung aufstellen kann, das Centrum für den Lichtsinn liege zunächst der Spitze des Hinterhauptslappens und vermittele die Leitung aller optischen Leitungsfasern nach den beiden andern Specialcentren des Gesichtsinnes, das Centrum für den Farbensinn stelle aber die Endstation dieser centralen optischen Faserleitung vor, so ist uns damit schon die Basis gegeben, aus den rein hemianopischen Symptomen Schlüsse auf den primären Sitz der pathol. Veränderung in der optischen Leitung zu ziehen.

Unser Bestreben geht also darauf hin, Anhaltspunkte zu gewinnen für die Differentialdiagnose der hemianopischen Symptome und zwar ob die Unterbrechung der optischen Leitung zwischen dem Chiasma und den primären Opticuscentren, — zwischen den primären Opticuscentren und der Rinde, — in der Markstrahlung und der Rinde, — oder in der Rinde allein zu lokalisiren sei.

1. Symptomatologie der lateralen Hemianopsie bei Verletzung eines Tractus opticus.

a) Vorkommen: relativ selten. Es existiren bis jetzt erst 7 Beobachtungen mit Sectionsbefund.

b) Bei dem dichtgedrängten Faserverlauf in einem so schmalen Strange, wie der Tractus opticus, werden apoplektiform eintretende pathol. Vorgänge meist die ganze Leitung der Quere nach durchtrennen und somit complete Hemianopsie erzeugen. (Unter den 7 beschriebenen Fällen [siehe Tab. I] fand sich 6mal complete laterale Hemianopsie).

c) Dass jedoch auch durch Erkrankung des Tractus opticus incomplete laterale Hemianopsie erzeugt wird, zeigt der Fall Marchand (C. F. A. 1881, 243, Fall I) (die hintere Hälfte des rechten Tractus opticus befand sich im Zustande gelber Erweichung, am

lateralen Rande war der Zerfall am stärksten. Der Gesichtsfelddefekt entsprach einer Unempfindlichkeit des rechten unteren Quadranten der Netzhäute, im Gesichtsfelde fehlte der linke obere Quadrant beiderseits). (Pathologisch-anatomische Befunde am Tractus opticus, ohne die klinischen Erscheinungen zu erwähnen, führen Hirsch über Sclerose des Gehirns und Rückenmarks, Deutsche Klinik, 1870, Nr. 33—38, ferner Weigert, Virch. Arch., Bd. 65, pag. 221, und Saenger, Jahrb. f. Opth., 1879, 244, an.)

d) Eine durch Tractuserkrankung hervorgerufene Hemianopsie ist stets eine absolute, d. h. innerhalb des Defektes sind sämmtliche 3 Empfindungsqualitäten des Gesichtssinnes in Wegfall gekommen. Die Grenze des Defekts ist für alle 3 Empfindungsqualitäten ein und dieselbe, wie folgende Fälle mit Sectionsbefund beweisen: Hjort, siehe Tab. I., „vollständige Leitungsunfähigkeit der rechten Retinalhälften beider Augen". Dreschfeld, „Hemianopsia absoluta et totalis". Hirschberg, „Ausfall jeder Lichtempfindung in den rechten Gesichtsfeldhälften". Marchand, Fall I. „Unempfindlichkeit des rechten unteren Quadranten der Netzhäute".

e) Apoplexien und zwar capillare kommen im Tractus opticus zwar vor. Weil aber die Ernährung des Tractus opticus durch kleine aus der pia mater stammende Gefässzweige vor sich geht, kann wohl zunächst kein grosser apoplektischer Heerd im Tractus opticus entstehen, noch können die Erscheinungen des apoplektischen Insults von irgend welchem Belange sein. — Da die Leitungsfasern der einzelnen Empfindungsqualitäten für jeden umschriebenen Netzhautbezirk sehr dicht bei einander verlaufen, wird bei der incompleten Form der lateralen Hemianopsie in Folge von Tractuserkrankung auch der Gesichtsfelddefekt eine gemeinsame Grenze für den Ausfall aller drei Empfindungsqualitäten aufweisen. Würde nun als Erscheinung des Insults (durch Druck von Tumoren oder Exsudaten, Blutungen auf den Tractus, oder Druck von entarteten Gefässen [Fall Marchand, A. f. O., XXVIII, 2, Fall II]) vorübergehend ein Theil der optischen Leitung im Tractus ausser Funktion gesetzt werden, so müsste entweder eine abgestumpfte Empfindung für alle 3 Empfindungsqualitäten innerhalb dieser Zone verminderter Empfindung im Gesichtsfelde vorhanden sein, oder ein Ausfall aller 3 Qualitäten, nie würde aber die eine oder andere erhalten sein, bei Ausfall der dritten. Bei der Wiederkehr der Empfindung nach dem Aufhören des Insults müssen alle 3 Empfindungsqualitäten zu-

gleich erst stumpf und dann deutlicher wiederkehren. Anders möchte sich dies verhalten bei Heerden, welche in Analogie zur tabetischen Sehnervenatrophie, oder als inselförmige Sclerose einen Tractus befiele (siehe Cap. IV.).

f) Tritt zu einer bestehenden lateralen Hemianopsie zunächst Einschränkung der Farbengesichtsfelder und allmähliche Erblindung des der Richtung der Hemianopsie entgegengesetzten Auges auf, so ist dies ein weiterer Beweis, dass der primäre Heerd im Tractus opticus sass und durch Vorwärtsschreiten auf das Chiasma übergegangen ist (siehe Mohr und Hjort l. c.).

g) Bei Beleuchtung der ausser Funktion gesetzten Retinalhälften wird keine, oder wegen der Mängel des optischen Systems, Reflectirbarkeit der optischen Medien und der Zerstreuung des Lichtes (Wernicke, Fortschritte der Medicin, 1883, pag. 49) eine nur sehr träge Contraktion der Pupillen erfolgen. (Siehe Fall Schneller, [A. f. O. XXVIII. 76] und mein Fall l. c. pag. 49).

h) Bei Amaurosis, in Folge doppelseitiger Tractus opticus-Erkrankung, sind, wenn nicht besondere auf den Oculomotorius wirkende Umstände vorhanden sind, die Pupillen weit und reaktionslos auf Lichteinfall.

i) Bei Amaurose in Folge einer Erkrankung des einen Tractus opticus und der Sehstrahlungen oder Hinterlappensrinde im anderen Occipitallappen tritt die hemianopische Pupillenreaktion auf (Wernicke), indem, je nachdem der Heerd diesseits oder jenseits der Vierhügel die optische Leitung traf; bei Beleuchtung der einen Netzhauthälfte die Pupillen reagiren werden, bei Beleuchtung der anderen nicht.

k) Bei Amaurose in Folge doppelseitiger Tractus opticus Verletzung, oder bei lateraler Hemianopsie in Folge einseitiger Tractus opticus laesion können wegen Intaktheit des Lichtsinncentrums Photopsien vorhanden sein.

l) Ausser Sehstörung braucht bei Erkrankung des Tractus opticus kein anderes Symptom vorhanden zu sein.

m) Andere Symptome, welche sich auf einen gemeinschaftlichen mit der Hemianopsie gekreuzten Heerd zurückführen lassen: Lähmungen von Hirnnerven, spricht für Tractus opticus Erkrankung.

n) Mit der lateralen Hemianopsie gleichseitige Facialis Hypoglossus-parese und Hemiplegie spricht an sich nicht gegen eine Tractus opticus Erkrankung, wohl aber gegen eine Apoplexie als gemeinsamem Heerd.

Tabelle I. **Fälle von Tractus Opticus-**

Autor	Sectionsbefund
1. Mohr, A. f. O. XXV. I.	Tumor am linken Seitenwinkel des Chiasma. Ein wallnussgrosser Tumor, der am Türkensattel liegt, hat das Chiasma und den linken Opticus stark abgeplattet, während der rechte Opticus mehr zur Seite gedrängt ist. Es liegt in der Mitte des linken Tractus zwischen der von den Vierhügeln nach dem Chiasma durchlaufenen Strecke eine Stelle, wo die Geschwulst entschieden primär einwirkte und direkt in die Hirnsubstanz übergriff.
2. Hjort, klin. M. f. Aug. 1867. 166.	In der rechten Hälfte des Chiasma ein Tuberkel von Haselnussgrösse, ringsum von einer dünnen Schicht durchscheinender Markmasse umgeben. Haselnussgrosser Tuberkel, welcher den rechten Tract. optic. flach gedrückt hatte. Linker Streifenhügel und Linsenkern erweicht, mässige Atrophie des linken Thalam. opticus.
3. Dreschfeld, C. f. A. 1880. p. 35.	Tumor, welcher den rechten Tractus opticus fast ganz verdrängt hatte und sich nach aussen quer über den hinteren Theil der capsula interna hinweg bis zum nucleus lentiformis erstreckt. Derselbe reicht bis dicht an die Unterfläche der rechten Hemisphäre, wo er den Tract. optic. dexter grade an der Stelle, wo derselbe dicht an den Thalam. herantritt, ganz platt gedrückt hatte.
4. Hirschberg, Virchows Arch. LXV. 116.	Tumor im hintern Stirnlappen, welcher auf den linken Tract. opticus drückte.
5. Gowers, C. f. m.W. 1878. 562.	Tumor im linken Temporo-sphenoidallappen durch den Tract. optic. dexter in das crus cerebri dexter gewachsen.
6. Marchand, A. f. O. XXVIII. 2. Fall II.	Thrombose der Carotis interna bei ihrem Eintritt in den Schädel sich fortserstreckend nach oben in die Arteria foss. Sylvii und Arter. commun. ant. und post. der linken Seite. Linker Streifenhügel und Insel zeigten Erweichung, ebenso die angrenzenden Theile des Schläfenlappens und der III Stirnwindung An der Basis trat die Erweichung in der hinteren Hälfte der substantia perforata ant. deutlich hervor und erstreckte sich medianwärts bis unmittelbar an den linken Tractus, denselben noch zum Theile unterminirend, so dass er, 1 Centm. hinter dem Chiasma beginnend, bis zum corp. genic. lat. der erweichten Gehirnmasse aufliegt. Da wo die thrombosirte Carotis den Tractus kreuzte, zeigte sich eine etwas eingesunkene und zugleich breitere, bräunlich gefärbte Stelle des Tractus, die circa 0,5 Centm. hinter dem Chiasma begann und ebenso lang war. Es fand sich im Tractus ein keilförmig gestalteter Erweichungsheerd, dessen Basis dem äussorlich sichtbaren Fleck entsprach, während die Spitze medianwärts hinten in den Tractus eindrang.
7. Marchand, l. c. Fall II.	Rechte Hemisphäre. Gliom an der lateralen Ventrikelwand am Uebergang vom Hinterhirn ins Unterhirn, der uncus hippocampi war ganz, der gyrus zum Theil von Geschwulstmasse eingenommen. Nach vorn erstreckt sich die Geschwulst bis in die Nähe des vorderen Endes des Schläfenlappens. Auch corp. geniculat. und Tractus opticus, zumal der laterale Rand und die Unterfläche des letzteren waren gedrückt worden. Die hintere Hälfte des Tractus im Zustand der gelben Erweichung. Am lateralen Rande war der Zerfall am stärksten.

Erkrankung mit Sectionsbefund.

Hemianopsie	Eventuelle Empfindung in den ausgefallenen Gesichtsfeldhälften.	Pupille	Insulterscheinungen.	Andere Gehirnsymptome
Anfangs compl. laterale rechtsseitige Hem., später linksseitige Amaurose.	R. fehlen die äusseren Gesichtsfeldhälften. L. nicht Bewegung der Hand in nächster Nähe.	L. weit, träge, beide reagiren, später linke Pupille sehr weit.	—	Mit der Hem. lat. gekreuzter nervus oculomot. gelähmt, ebenso der linke nervus Trochlear. Schüttelkämpfe der mit der Hemianopsie gleichen Seite.
Anfangs linkss. complete lat. Hem., später rechts Amblyopia amaurotica.	Vollständige Leitungsunfähigkeit der rechten Retinalhälften beider Augen, und zunehmende Amblyopie des übrigen Theiles des rechten Retina. Die innere Gesichtsfeldhälfte des rechten Auges fehlt vollständig, in den übrigen Richtungen ist das Gesichtsfeld noch nicht beengt. Am linken Auge fehlt die äussere Gesichtsfeldhälfte vollkommen nach einer perpendiculären Grenzlinie.	Reagiren träge, gegen Licht besonders rechts.	—	Mit der lat. Hem. gekreuzte Lähmung des rechten facialis. Aphasische Erscheinungen.
Links laterale complete Hem.	Absolute Hemianopsie, keinerlei Lichtempfindung in den ausgefallenen Hälften.	?	—	Mit der Hemianopsie gleichseitige Hemiplegie und Parese des oberen facialis.
Rechtss. lat. complete Hem.	Trennungslinie des Gesichtsfeldes vertikal, wenige Grade vom Fixationspunkt entfernt. Ausfall jeder Lichtempfindung in jeder rechten Gesichtsfeldhälfte.	?	—	Später Aphasie und Hemiplegie.
Linkss. lat. compl. Hemianopsie.	In jedem Gesichtsfelde der Defekt der linken Hälfte bis zum Fixirpunkte.	?	—	Epileptische Anfälle, später linksseitige Hemiplegie.
Rechtss. lat. Hem. (total oder incomplet?).	?	?	—	Anfangs Erscheinungen wie Intermittens, später Paresen.
Hem. lat. sin. incompleta. Defect der linke obere Quadrant.	Unempfindlichkeit des rechten unteren Quadranten der Netzhäute.	?	?	?

2. Symptomatologie der lat. Hemianopsie bei Verletzung des Pulvinar.

Absolute laterale Hemianopsie mit Erhaltung der Pupillenreaktion auf Licht, bei Beleuchtung der ausser Funktion gesetzten Netzhauthälften. Stationäre Hemianopsie, leichte oder vorübergehende Hemiplegie und Hemianaesthesie als Insulterscheinungen.

Ta-

Autor	Sectionsbefund
1. Hughlings-Jackson, Lancet. 1874. August 29. 306.	Pulvinar rechts erweicht. Die Erweichung war am stärksten an der Innenseite. Dio Erweichung überschritt nicht die Grenzen des Sehhügels, dessen vordere Hälfte intakt war. Tod 4 Jahre nach dem Insult.
2. Pflüger, Bericht über die Berner Augenklinik 1878. 57.	Haemorrhagischer Heerd von der Grösse eines kleinen Apfels im rechten Corpus striatum und im unteren Theile des Thalamus. Die Störung reichto noch ein wenig in die Marksubstanz.
3. Dreschfeld, Brain. Jan. 1882.	Zwei Blutungen von $^1/_2$''' im Centr. ovale der rechten Hemisphäre, eine andere 4''':3''' im hinteren oberen Ende des Thalamus, nahe der Oberfläche.

3. Symptomatologie der lat. Hemianopsie bei Heerden in der Markstrahlung.

a) Die Hemianopsie kann eine complete und incomplete, muss aber stets eine absolute sein. (Siehe Fall Hosch und Dmitrowsky und Lebeden. Die anderen Fälle auf Tab. III erwähnen nichts von einer etwa vorhandenen Empfindung in den ausgefallenen Gesichtsfeldhälften, sind also diesem Satze nicht entgegen).

b) Tritt die Hemianopsie als Erscheinung des apoplektischen Insults auf, dann ist entweder für alle 3 Empfindungsqualitäten die Leitung in gleicher Weise gehemmt, die Funktion also bei allen 3 Empfindungsqualitäten in gleicher Weise gestört, oder sie fällt für alle 3 Empfindungsqualitäten völlig aus, so dass die Grenze des hemianopischen Gesichtsfeldes für alle 3 Empfindungsqualitäten dieselbe ist. Bei Abnahme des apoplektischen Insults kehrt die Funktion

für die drei Empfindungsqualitäten gleichmässig und zugleich wieder. Beispiel: Beobachtung von Lang (C. f. A. 1880 p. 217). Ein 55jähriger Postschaffner war Januar 1880 plötzlich von Flimmern befallen worden. Der Anfall ging rasch vorüber; bestehen blieb Sehstörung nach der rechten Seite hin, perverse Empfindungen in der rechten Körperhälfte (Formicationen, Hyperalgesie) aber keine Lähmung. Ausserdem klagte Patient über Gedächtnissschwäche und

belle II.

Hemianopsie	Eventuelle Empfindung in den ausgefallenen Gesichtsfeldhälften.	Pupille	Insulterscheinungen	Andere Gehirnsymptome
Hemianopsie later. sinist. totalis.	?	?	Anfänglich linksseitige Hemiplegie.	Später unbedeutende linksseitige Parese. Unbedeutende Affection des linken facialis. Beträchtliche linksseitige Anaesthesie.
Linksseitige totale laterale Hemianopsie.	Anscheinend scharf in der Mittellinie abschneidende Trennungslinie.	?	?	?
Linksseitige later. totale Hemianopsie.	?	Die Pup. hatten immer prompt reagirt.	Hemiplegie.	?

Benommenheit. Am 2. März Untersuchung: Beide Augen normal, Augengrund unverändert. Beiderseits Snell XXX 15′ mit + $^1/_{40}$, Sn. $1^1/_2$ in 12″. Die Gesichtsfeldprüfung giebt beiderseits eine incomplete aber absolute Hemianopsie. Es fehlte in der rechten Gesichtsfeldhälfte jeden Auges der obere Quadrant und vom unteren fast die Hälfte. Jodkali. Am 17. März war der Defekt des unteren Quadranten ausgeglichen, der restirende Defekt war auf den oberen Quadranten der rechten Hälfte jeden Gesichtsfeldes beschränkt. Am 26. Juli wird vollständige Heilung constatirt.

c) Symptome des apoplektischen Insults werden hier häufiger sein und sämmtlich auf der gleichen Seite mit der Hemianopsie, oder, wenn die Hemianopsie als Symptom des Insultes entstand, auf der gleichen Seite mit den anderen Gehirnerscheinungen (Facialis, Hypoglossuslähmungen, Hemiplegie, Hemianaesthesie) auftreten.

d) Mit der Hemianopsie gekreuzte Hirnnervenlähmungen als stationäre Erscheinungen kommen in Folge von Embolien oder Apoplexien hier nicht vor. (Tumoren können das Gehirn durchwuchern und auf die Nerven der Basis drücken.)

e) Die ausser Funktion gesetzten Retinalhälften rufen bei Be-

T a-

Autor	Sectionsbefund
1. Hosch, klin. Mon. f. Aug. 1878. 281.	Rechts unmittelbar hinter dem Thal. optic. eine bis in das Unterhorn hineinragende Höhle mit derber platter, oben aussen braun pigmentirter Wand; welche den grössten Theil des Hinterhauptslappens sowohl nach oben, wie nach unten bis zur grauen Substanz zerstört hatte. In der Gegend des corpus striatum eine grosse pigmentirte Narbe, die ziemlich weit in den Thalam. optic. hineinreicht. Corp. striat. und Thalam. optic. stark geschrumpft. Frisches Blutgerinsel auf dem rechten Tract. optic.
2. Dmitrowski u. Lebeden, C. f. A. 1880. 84.	Haemorrhagie in die linke Gehirnhälfte, die den grössten Theil der corona radiata einnahm und in die weisse Substanz des Schläfenlappens eindrang. Sie reichte hier beinahe bis zur grauen Substanz, vorwiegend da, wo dieser Lappen die Insel bedeckt und solcherweise mit der I. und II. Schläfenwindung in Berührung kam.
3. Huquenin, Ziemssens Hb. XI. 1. 81.	„So ist es zu denken, dass die im Parietallappen befindliche Veränderung bis an den aus der inneren Kapsel heraufsteigenden sensibelen Fahrzug gereicht haben kann, dessen Läsion auch Sehstörungen verursacht.“
4. Dreschfeld, Brain J. 1882.	Sarcomatöser Tumor im hinteren Theile der inneren Kapsel der rechten Hirnhälfte bis zum Thalam. optic., neucleus lentiform. und dem vorderen Corp. quadrigem. reichend. Der rechte Tract. optic. platter und weicher. Absteigende Sclerose des Rückenmarks.
5. Gille, Gaz. d. Hôp. No. 31 p. 258.	Die Läsion war hervorgebracht durch eine geringe Blutung in der inneren Kapsel an ihrer inneren Fläche auf der Seite der Gehirnfaserung.
6. Richter, neur. Centralblatt. 1883. 308.	Die vorletzte Blutung sass an der Aussenwand des Hinterhorns des rechten Seitenventrikels. Die Blutung war nach d. Ventrikel zu durch unversehrtes Ependym begrenzt, nach aussen hin ging sie nicht über die weisse Supstanz hinaus, sondern hatte die graue ganz intakt gelassen.

leuchtung Contraction der Pupillen hervor. Bei Amaurose in Folge von doppelseitigen Heerden in den Sehstrahlungen reagirt die Pupille auf Lichtreize bei Beleuchtung beider Netzhauthälften.

f) Photopsien bei Amaurose sind hier erhalten und scheinen bei Hemianopsie häufig vorzukommen.

belle III.

Hemianopsie	Eventuelle Empfindung in den ausgefallenen Gesichtsfeldhälften	Pupille	Insulterscheinungen	Andere Gehirnsymptome
Linksseitige lat. Hem., 2 Jahre bestehend bis zum Tode.	Schon eine oberflächliche Prüfung des Gesichtsfeldes zeigte, dass beiderseits in der linken Hälfte desselben jede Lichtempfindung fehlte Die Trennungslinien der Gesichtsfeldhälften gehen beiderseits etwas über den Fixationspunkt hinaus.	?	—	Epileptiform-Anfälle. Abnahme d. psychischen Funktionen. Linksseit. Hemiplegie, später auch rechts gelähmt durch einen neuen Anfall.
Hemianopsia lat. compl. dextra.	Völliger Verlust des Sehvermögens in der rechten Hälfte des Sehfeldes beider Augen.	Rechts weit. ?	Tod erfolgte zu rasch.	Rechts Facialislähmung und Aphasie.
Hemianopsia lat. dextra.	?	?	—	Rechts Parese d. Extremitäten des Hypoglossus und Facialis, Aphasie.
Linkss. lat. Hem. compl. besteht 1/2 Jahr bis zum Tode.	?	?	—	Schwäche d. linken Facialis, des linken Arms u. Beins. Beide der Sitz unwillkührlich spasmodischer Bewegungen.
Linkss. lat. Hem. compl.	?	?	Hemiplegie und Hemianaesthesie transitorisch.	Links Hemianaesthesie. —
Linkss. lat. Hemianopsie.	?	Gleich weit beide. Reagiren normal auf Licht u. Beschattung.	—	Linksseitige Hemiplegie. Mitbetheiligung d. linken Facialis

Autor	Sectionsbefund
7. Blaisé, Propr. méd. 1883. No. 17. Neurol. Centr. 1883. 400.	Diffose Septomeringitis über den Stirnwindungen. Kleiner Erweichungsheerd in der Marksubstanz der äusseren Wand des hinteren Endes des Hinterhorns vom rechten Seitenventrikel. (Tuczek.)
8. Wernicke u. Hahn, Virch. Arch. Bd. 87. p. 335.	Tubercul. Hirnabscess im linken Scheitel und Hinterhauptslappen. Der Abscess nahm das Marklager nach aussen vom Hinterhorn des Seitenventrikels und oberhalb des Hinterhorns ein. Das hintere Ende des Abscesses fällt fast mit dem hinteren Ende des Marklagers zusammen. Er kommt der Substanz der Windungen sehr nahe und bleibt nur etwa 2 Centm. von der freien Oberfläche der Hinterhauptsspitze entfernt.

Symptomatologie der lat. Hemianopsie bei Rindenheerden.

I. Einseitige Heerde.

a) Bei umschriebenen Rindenheerden in dem Sehcentrum fehlen andere Gehirnsymptome ausser den allgemeinen: Kopfschmerz, Flimmern, Uebelkeit; Bewusstseinverlust braucht nicht dabei zu sein (Haab).

b) Verletzung der Rinde der Spitze des Occipitallappens ruft totale und absolute laterale Hemin. hervor (Marchand und Haab).

c) Die Hemianopsie kann eine complete, incomplete, absolute und nichtabsolute sein, je nachdem der Heerd die ganze Rindenfläche des Sehcentrums in seiner ganzen Dicke eingenommen hat, oder nur einzelne Theile, oder eins, oder zwei der Specialcentren des Gesichtsinns zugleich (Farben- und Raumsinncentrum).

d) Die Hemianopsie kann theilweise eine absolute sein und in den erhalten gebliebenen Gesichtsfeldhälften der Seite des hemianopischen Defektes neben dem kleineren Defekte für die Raumempfindung (Sehschärfe) einen grösseren für Farbenempfindung aufweisen, oder ist neben einer theilweisen absoluten aber incompleten Hemianopsie eine Zone, in welcher nur Licht empfunden wird und welche den Uebergang zur normalen Empfindung in diesen defekten Hälften bildet; oder es fehlt die Farbenempfindung gänzlich und es besteht

Hemianopsie.	Eventuelle Empfindung in den ausgefallenen Gesichtsfeldhälften	Pupille	Insulterscheinungen	Andere Gehirnsymptome
$1^1/_2$ Monat vor dem Tode allmähliche Abnahme d. Raumsinns !) auf der linken Seite (!)	?	?	—	$1^1/_2$ Monat vor dem Tode allmähliche Abnahme der Sensibilität auf der linken Seite. (Lungenemphysem, Pleuritis, Bronchitis.)
Hemianops. lat. dextra compl.	Die ausgefallenen Hälften der Netzhaut gegen Lichteindrücke unempfindlich (ophthalmosc. normal).	?	—	Unbehülflichkeit d. rechten Hand und des rechten Beins. Kopfschmerz, Funkensehen.

neben der incompleten absoluten Hemianopsie in den defekten Theilen nur noch Lichtempfindung.

e) Völliges Erhaltensein des Raumsinns und Lichtsinns bei totaler Farbenhemianopsie deutet auf einen sehr umschriebenen Heerd, welcher wahrscheinlich mehr die Rinde nach dem sulcus parieto-occipitalis zu, also eine von der Rinde der Spitze des Occipitallappens räumlich getrennte Partie der Rinde des Hinterhauptslappens einnimmt.

f) Bei apoplektischen und embolischen Insulten oder bei Fernwirkung in der Umgebung eines Tumors auf die Rinde des ganzen Sehcentrums oder einzelner Gebiete desselben zeigt die Reihenfolge der Wiederkehr der einzelnen Empfindungsqualitäten und zwar Lichtsinn zuerst, dann Raumsinn, dann Farbensinn, dass der primäre Heerd von der Spitze des Hinterhauptslappens entfernter, entweder jenseits des Farbensinncentrums, oder in demselben seinen Sitz hatte und durch Wirkung auf die benachbarten Theile vorübergehend die anderen Centren in ihrer Funktion hemmte (Fall 16, 17, 18, 9). Ebenso würde das gradatim erfolgende Ausfallen der Farbenempfindung, der Sehschärfe und der Lichtempfindung für das Wachsen eines Heerdes von dem Farbensinncentrum nach dem Lichtsinncentrum (vielleicht in der Richtung vom sulcus parieto-occipitalis nach der Spitze des Hinterhauptslappens zu) hinweisen.

g) Bei Beleuchtung der ausser Funktion gesetzten Netzhauthälften reagirt die Pupille prompt und ergiebig.

h) Bei doppelseitigen Heerden gelten für die jeweiligen homonymen Gesichtsfeldhälften dieselben Regeln. Bei doppelseitiger Amaurose reagirt die Pupille beider Augen auf Lichteinfall.

Ta-

Autor	Sectionsbefund
1. Haab, klin. M. f. A. 1882. 141.	Die hinterste Spitze d. reeht. Occipitallappens defekt resp. etwas eingesunken, indem dort die Pia schlaff über eine Ansammlung klarer seröser Flüssigkeit wegzog. Dieser cystoide Erweichungsheerd erscheint, von oben und von der Seite her betrachtet, nur klein, es fehlt nur die hinterste Spitze des Lappens, so dass derselbe um etwa 0,5 Centm. verkürzt erscheint. Bei genauerem Nachsehen zeigt es sich aber, dass die Erweichung auf der medialen Seite des Hinterhauptslappens einen ziemlich grossen Bezirk der Hirnrinde zerstört hat, indem der Defekt dort die ganze Umgebung des Sulcus hippocampi im Bereich mehrerer Quadratmillimeter einnimmt. Nach vorne hin hört er in einer Entfernung von 6 Centm., von der Spitze des Occipitallappens an gerechnet, auf. Die Zerstörung der Hirnsubstanz beschränkt sich hauptsächlich auf die Rinde, so dass zwischen der Erweichungscyste und dem ganz nahe liegenden Hinterhorn sich eine ziemlich dicke Schicht Marksubstanz vorfindet. Vom Sulcus hippocampi nichts zu sehen. Der Heerd hatte eine Länge von 6 Centm. und eine Breite von 2—3 Centm. Das ganze übrige Hirn zeigte keine weiteren pathologischen Veränderungen.
2. Westphal, Charité-Annalen. 1882.	Pia an der linken Centralwindung und dem linken Hinterhauptslappen schwer abzulösen. Hintere Centralwindung verdünnt. ebenso Scheitelläppchen und Hinterhauptslappen. Chiasma und Sehnerv normal. Wahrscheinlich handelt es sich um einen chronisch entzündl. Proeess in der Rinde.
3. Moore, Vireh. Hirsch Jahrb. XIV. II. 191.	Spitze der Rinde beider Hinterhauptslappen erweicht. Rinde beider Centralwindungen, kleine Stücke der Rinde des Frontallappens, kleine Fleckchen von übrigen Stellen der Rinde.
4. Nothnagel, Top. Diagn. d. Gehirnk. 389.	Reehts III. Occipitalwindung in einer Ausdehnung von 2,5 Centm. erweicht, hier beschränkt sich die Veränderung auf die Rinde. Dureh Erweichung des ganzen linken Occipitallappens wurde rechtsseit. lat. Hem. hervorgerufen. Das Gesichtsfeld schnitt nach reehts hin annähernd mit der Mittellinie ab.

i) Bei Zerstörung beider Lichtsinncentren und dadurch gesetzter Amaurose wird es zur Unmöglichkeit, durch Druck auf das Auge, durch Zerrung der Netzhaut, durch Reizung der optischen Leitung, und bei Schwankungen galvanischer Ströme Photopsien hervorzurufen.

belle IV.

Hemianopsie	Eventuelle Empfindung in den ausgefallenen Gesichtsfeldhälften	Pupille	Insulterscheinungen	Andere stationäre Gehirnsymptome
Compl. lat. linksseitige Hemianopsie, 1 Jahr bestehend bis zum Tode.	? Die Grenze des Defektes geht beiderseits senkrecht und gradlinig durch den Fixationspunkt. „Es sei als ob ein Häutchen oder eine Wolke sich von links her über das Auge gelegt habe.“	Gleich weit, beide reagiren gut.	Linksseitige Hemiplegie von der er sich rasch erholte.	—
Rechtss. compl. laterale Hemianopsie.	?	?	—	Bewusstlosigkeit, Aphasie, conv. Zuckungen: r. untere Facialis, Arm, Hand und Finger, bald Parese des rechten Facialis, Arms.
Bst. blind.	—	?	—	Die anderen Erscheinungen erklären sich aus den and. Heerderscheinungen.
Wenige Tage vor dem Tode schien Patient blind zu sein, doch liess sich kein sichres Urtheil darüber gewinnen, da zugleich ein tiefer Zerfall der geistigen Kräfte eingetreten war.	?	?	—	—

Symptomatologie eines Heerdes die Rinde und Markstrahlung zugleich einnehmend.

Heerde, in den Sehstrahlungen und der Rinde zugleich sitzend, sind von Rindenheerden nur dann zu unterscheiden, wenn neben den

Tabelle Va. **Heerd in der**

Autor	Sectionsbefund
1. Marchand, C. f. A. 1882. 344.	Spitze des rechten Hinterhauptslappens im Umfange einer Haselnuss nekrotisch und von den tieferen Stellen durch eine erweichte gelbliche Demarcation von ungefähr 0,5 Centm. Breite abgegrenzt. Dieselbe Beschaffenheit setzte sich an der Oberfläche der benachbarten Windungen der Convexität des Hinterhauptslappens fort.
2. Haab, klin. Mon. f. Aug. 1882. 148.	Tumor an der medialen Fläche der Spitze des rechten Hinterhauptslappens. Er sitzt direkt im Sulcus hippocampi. Der Tumor ist an die Pia ziemlich fest, an die Dura durch einige ganz zarte Adhäsionen angeheftet. Länge 3 Centm., Höhe 3 Centm., Dicke 2,5 Centm., woraus erhellt, dass der Tumor ganz im Hirngewebe drin sitzt. Er sitzt direkt im Sulcus hippocampi und hat denselben nach 2 Seiten auseinander gedrängt. Die fossa occipital., ihre Rinde ist ganz unbetheiligt. Ins Gewebe des Gehirns reicht der Tumor circa 2 Centm. weit. Er zeigt in seiner Umgebung eine erweichte Zone von gelblichrother Farbe. Der Tumor ist ein Käseheerd, gefässlos.
3. Curschmann, C. f. A. 1879. 181.	Grosser Erweichungsheerd im rechten Occipitallappen, der bis zur Oberfläche sich erstreckt, hauptsächlich an der oberen Seite und Spitze dieses Lappens.
4. Prevost, citirt von Westphal, Charité-Annalen VI.	Erweichung des rechten Occipitallappens in seinem hinteren und inneren Theile. An der einen Fläche desselben ein Erweichungsheerd, welcher 2 Windungen einnimmt. Erweichung der hinteren und unteren Partie des rechten Thalamus, eines beschränkten Theils der inneren Kapsel und des rechten Corp. genit. externum.

Tabelle Vb. **Heerd im**

Autor	Sectionsbefund
1. Nothnagel, Top. Diag. der Gehirnkrankh. 389.	Der linke ganze Gehirnlappen scharf am Sulcus parieto-occipitalis abschneidend, in seiner ganzen Dicke erweicht.
2. Baumgarten, C. f. m. W. 1872. 21.	Apoplekt. Cyste in der Substanz des rechten Occipitallappens. Dieselbe war von etwa Wallnussgrösse, ihr unterer Rand war vom rechten Hinterhorn durch eine mehrere Millimeter dicke Schicht intakter Marksubstanz getrennt. Die obere Wand wurde der Hauptsache nach von den in toto gelb erweichten, in ihrer Configuration noch erkennbar erhaltenen 3 Gyri occipitales gebildet.

stationären Rindensymptomen auch stationäre Ausfallserscheinungen von anderen Gehirnregionen vorliegen, welche nicht auf eine Rindenaffektion zu beziehen sind, die aber zugleich mit der Hemianopsie aufgetreten sein müssen und sich als stationäre bewiesen haben.

Spitze des Hinterhauptslappens.

Hemianopsie	Eventuelle Empfindung in den ausgefallenen Gesichtsfeldhälften	Pupille	Insulterscheinungen	Andere Gehirnsymptome
Linksseit. compl. Hemianopsie.	?	?	—	—
Linkss. laterale compl. Hemianopsie.	Es fehlt die rechte Hälfte jeder Retina.	Beide gut reagirend.	—	3—4 tägige Convulsionsanfälle, Kopfschmerz, Gedächtnissschwäche, Vomitus.
Totale linksseit. laterale Hemianopsie.	?	?	—	—
Linkss. laterale Hemianopsie.	?	?	?	Linksseitige Hemianaesthesie.

ganzen Hinterhauptslappen.

Hemianopsie	Eventuelle Empfindung in den ausgefallenen Gesichtsfeldhälften	Pupille	Insulterscheinungen	Andere Gehirnsymptome
Hemianops. lat. dextra compl. Später Amaurose durch Erkrankung der Rindentheile d. anderen Occipitallappens.	„Ausgesprochene Hemianopsie.“ Das Gesichtsfeld schneidet nach rechts hin annähernd mit der Mittellinie ab.	?	—	Monoplegie d. l. Arms. (Rindenheerd in den Centralgyri und Scheitelläppchen.
Stationäre linksseitige laterale Hemian. compl. und absoluta.	Der Defekt auf beiden Augen scharf mit der durch den Fixationspunkt gehenden Vertikalen abschneidend.	?	—	—

Autor	Sectionsbefund
3. Westphal, Charité-Annalen VI.	Rechts die Hinterhauptswindungen viel dünner, schlaffer und von entschieden geringerem Volumen als links. Marksubstanz im Hinterhauptslappen von löcherigem grobsiebförmigen Aussehen und weicher Beschaffenheit. Auf einem einen Centm. tiefer, als die Höhe des Balkens liegenden Schnitte erscheint die Marksubstanz an der Spitze des Hinterlappens ebenso.
4. Jastrowitz, C. f. A. 1877. 254.	Starke Abplattung u. Verbreiterung der Hirngyri im Bereiche des linken Occipitallappens, der in ein gallertiges Sarcom verwandelt ist. Dasselbe sass dicht unter der Oberfläche, vorwiegend in den Occipitalwindungen und im Praecuneus. Er war nach unten hin völlig ausgelöst durch eine frische Erweichung mit zahlreichen sie durchsetzenden Blutungen. Die Erweichung erstreckte sich nach unten innen zum Hinterhorn bis zum gratioletschen Zug, bis in die Höhe der Hintergrenze des Thalam. opticus, nicht an diesen heran.

Tabelle Vc. **Sitz des Heerdes mehr**

Autor	Sectionsbefund
1. Förster, Graefe-Saem. VII. 118.	Links gelbbraun verfärbte Stelle, in welcher von Stirnwindungen nichts zu erkennen war. Diese Stelle fühlte sich hart an und ihre hintere Spitze reichte 2 Centm. nach hinten von einer idealen Fortsetzung des Sulc. parieto-occipital. Es zeigte sich, dass diese Stelle von einem sulzigen Gewebe umgeben war. In der Marksubstanz schloss sich an sie eine bis in die Mitte des gyrus postcentralis reichende indurirte Stelle an.
2. Pooley, Gaz. d. Hôpit. 1878 No. 35.	Gumma im linken hinteren Gehirnlappen. In die Gehirnsubstanz eingebettet und mit der Dura wie Pia innig verwachsen, fand sich eine gelblich-weisse harte Geschwulst von 5/4 Zoll Durchmesser und ungef. 1/2 Zoll Dicke. Die Geschwulst war eine bedeutende Strecke weit von erweichter Gehirnsubstanz umgeben, welche in der nächsten Nachbarschaft fast flüssig war und ganz allmählich, an Consistenz zunehmend, in die Dichtigkeit der normalen Gehirnsubstanz überging. Die Erweichung erstreckte sich von dem hinteren Lappen durch den ganzen mittleren Lappen und den anstossenden Theil des vorderen. Der linke Thalamus und die ihn umgebende Substanz waren völlig erweicht.
3. Nothnagel, Top. Diag. der Gehirnkrankh. 411.	Links an Stelle der I. Occipitalwindung und des zugehörigen Marklagers ein fast wallnussgrosser, von narbig gelbem Gewebe umgebener, mit einem schmutzig braunen Gerinnsel erfüllter Heerd. Auch die hinteren Partien des oberen Scheitelläppchens dicht vor der fissura parieto-occipitalis oberflächlich gelb gefärbt.

Hemianopsie	Eventuelle Empfindung in den ausgefallenen Gesichtsfeldhälften	Pupille	Insulterscheinungen	Andere Gehirnsymptome
Linksseit. laterale Hemianopsie fast compl.	Trennungslinie scharf durch den Fixationspunkt gehend, oben um wenige Grade in d. ausgefallenen Hälften hineinragend.	?	Früher anfallweise linksseit. Convulsion. mit nachfolgender Parese.	Linkss. Hemiparese, linkss. Convulsion.
Rechtsseit. lat. Hemianopsie.	?	?	Vorübergehende reehtss. Hemiplegie u. Lähmung des reehten Facialis.	Aphasie, Vergesslichkeit, Energielosigkeit, Sehwindel.

nach dem Sulcus parieto-occipitalis hin.

Hemianopsie	Eventuelle Empfindung in den ausgefallenen Gesichtsfeldhälften	Pupille	Insulterscheinungen	Andere Gehirnsymptome
Reehtsseit, lat. Hemianopsie.	Die Grenzen in den gut funktionirenden und den defekten resp. sehr stumpfen Partien in beiden Gesichtsfeldern war senkrecht, ging aber nieht durch d. Fixationspunkt, sondern 3—5 Grad reehts an ihm vorbei. Naeh r. v. dieser Grenze lag noeh ein 5—10 Grad breiter in vertikaler Riehtung sieh ausdehnender Strich, in welchem zwar die Empfindung vorhanden, aber deutlieh abgestumpft ist.	?	Wechsel in der Grösse d. funktionirenden Gesiehtsfeldes. Die stumpfe Zone naeh reehts von der vertikalen fand sieh nicht zu allen Zeiten gleieh breit.	Reehts Hemiplegie, Aphasie etc. Aus den bezügl. pathol. Erseheinungen erklärlieh.
Hemianops. lat. dextra, anfangs vorübergehend spät. stationär.	Grenze seharf durch den Fixationspunkt gehend.	?	Es besserte sieh, d. Hemianopsie verschwand sogar, um jedoeh dauernd wiederzukehren.	Epileptiforme Anfälle: R. Hemiparese. R. Hemianästhesie, partielle Aphasie, Abnahme der psyeh. Funktionen.
Sehschwäche! Giebt an, auf beiden Augen seit einiger Zeit schlecht zu sehen, namentlich aber rechts. Leider wurde eine eingehende Prüfung der Art dieser Sehstörung nicht vorgenommen, nur folgendes kann mit Bestimmtheit versichert werden: ophthalm. Befund normal. Augenmedien unversehrt, Hemianopsie bestand nicht (vielleicht doch als Ausfall des Farbensinns etc.).				Keinerlei auf Nervensystem bezügliche Symptome. Ausser Sehschwäche und vorübergehender Paralyse des linken Mundfacialis.

Tabelle VI.

Tabellenartige Gruppirung der thatsächlichen u. sehr wahrscheinlichen hemianopischen Symptome bei Heerderkrankungen innerhalb der einzelnen Abtheilungen der optischen Faserleitung zwischen Chiasma und Rinde.

Symptomatologie der Hemianopsie lat. bei Heerderkrankungen	Im Tractus opticus	In der Markstrahlung zwischen den primären Opticuscentren u. d. Rinde des Hinterhauptslappens. (Gratioletscher Zug)	In der Rinde des Hinterhauptslappens alleine	
Formen der Hemianopsie lat.	Completa (häufig). Incompleta (selten). Inselförmiger Defekt (n. n. b.) Absoluter Ausfall aller Empfindungen in den defekten Gesichtsfeldhälften.	Completa (häufig). Incompleta (häufig). Inselförmiger Defekt (n. n. b.) Absoluter Ausfall aller Empfindungen i. d. defekt. Gesichtsfeldhälften.	Completa. Incompleta. Inselförmiger Defekt. Absoluter und nicht absoluter Ausfall einzelner Empfindungsqualitäten dos Gesichtsinnes.	Der Defekt für die Lichtempfindung ist maassgebend für die minimale Grösse des absoluten hemianopischen Defektes für alle drei Empfindungsqualitäten. Farbenempfindung alleine ausgefallen. Farbenempfindung und Raumempfindung ausgefallen.
Allmähliche Fortentwickelung der Hemianopsia lateral. in Amaurose des ungleichnamigen Auges.	Heerd im Tractus, welcher auf die gleichseitige Hälfte des Chiasma übergreift unter den charakt. Erschein. der Sehnervenatrophie, bezüglich des Verhaltens von Lichtsinn zu Raumsinn und Farbensinn.	—	—	
Abgestumpfte Empfindung.	Für alle drei Empfindungsqualitäten in derselben In- und Extensität entweder dauernd oder vorübergehend.	Für alle drei Empfindungsqualitäten in derselben In- und Extensität entweder dauernd oder vorübergehend.	Für alle und einzelne Empfindungsqualitäten dauernd und vorübergehend.	
Erscheinungen des apoplektischen oder embolischen Insults bezügl. hemianop. Symptome.	Entweder keine oder nur höchst geringe (schmale Zone abgestumpfte Empfindung im Gesichtsfelddefekt). Ausfall aller drei Empfindungsqualitäten zugleich und gleichzeitige Restitution aller Empfindungsqualitäten zugleich.	Breite Zone; Insult häufig. Ausfall aller Empfindungsqualitäten zugleich und gleichzeitige Restitution aller drei Empfindungsqualitäten.	Ausfall aller Empfindungsqualitäten zugleich, oder einzelner, oder successive erfolgend, dann aber in der Reihenfolge: Farbensinn, Raumsinn, Lichtsinn. Die Restitution erfolgt in umgekehrter Reihenfolge: erst Lichtsinn, dann Raumsinn, dann Farbensinn.	
Pupillenreaktion auf Licht.	Die Weite der Pupille ist nicht maassgebend. Bei Beleuchtung der ausser Funktion gesetzten Netzhauthälften keine oder nur sehr geringe Reaktion auf Lichteinfall.	Die Weite der Pupille ist nicht maassgebend. Bei Beleuchtung der ausser Funktion gesetzten Netzhauthälften prompte Reaktion auf Lichteinfall.	Die Weite der Pupille ist nicht maassgebend. Bei Beleuchtung der ausser Funktion gesetzten Netzhauthälften prompte Reaktion auf Lichteinfall.	

	Durch Erkrankung eines Tractus und der anderen Sehstrahlung oder Rinde: hemianopische Pupillenreaktion.	Reaktion auf Licht.	tion auf Licht.	
Der ophthalmoscop. Befund.	Nicht maassgebend zur Beurtheilung.	Nicht maassgebend.	Nicht maassgebend.	Normaler ophthalm. Befund beiderseits, bei erhaltener Pupillenreaktion auf Licht beidersoits, wobei jedoch dauernd nur Lichtempfindung noch vorhanden ist, deutet auf einen doppelseitigen Rindenheerd in den Sehcentron, wodurch die Specialcentren für den Farbensinn und den Raumsinn zerstört worden sind. Das analoge Verhalten gilt für die Fälle, wo blos der Farbensinn ausgefallen ist.
Photopsien.	Kommen vor.	Kommen vor.	Kommen vor; fallen jedoch weg, wenn das Centrum für den Lichtsinn total zerstört ist.	Doppelseitige Amaurose mit normalem ophthalm Bef., norm. Pupillenreaktion aber fehlenden Photopsien (Schwankungen des durch den Kopf geleiteten constanten Stroms) deutet auf eine beiderseitige Zerstörung d. Lichtsinncentrums.
Andere die Hemianopsie begleitende Gehirnsymptome:	Können fehlen.	Können fehlen.	Können fehlen.	
Als stationäre Symptome ebenso wie in der Form von Insulterscheinungen. a) Lähmnug von Gehirnnerven.	α) Gleichzeitig mit der lat. Hemianopsie nur facialis und hypoglossus, diese aber meist mit gleichseit. Hemiplegie;	Nur gleichsoitig mit der lateralen Hemianopsie (Facialis und Hypoglossus).	Nur bei Erkrankung noch anderer Rindonpartien oder bei grösseren Heorden in der Markstrahlung und Rinde dos Sehcentrums zugleich.	
	β) gekreuzt mit der lat. Hemianopsie, alle Gehirnnerven einzeln und zu mehreren.			
b) Hemiplegie gleichzeitig.	Bei Apoplexie nicht vor, wohl aber bei Tumoren.	Kommt häufig vor.		
c) Hemiplegie mit Hemianaesthesie gleichzeitig.	Bei Apoplexie nicht vor, wohl aber bei Tumoren.	Kommt vor. (Thalamus opticus und innerer Kapselheerd.)		
d) Hemiplegie m. Aphasie.	Bei Thrombose der linken Carotis interna (Marchand).	Kommt häufig vor mit rechtsseit. lateraler Hemianopsie.		
Insulterscheinungen.	Wohl nur bei Embolien der Carotis interna vorkommend.	Kommon häufig vor.	Meist keine oder Hemiparese derselben Seite.	

Wenn wir hier Bewiesenes und Wahrscheinliches nebeneinander aufgeführt haben, so geschah dies in der Absicht, die beachtenswerthen optischen Symptome bei der lateralen Hemianopsie in möglichst übersichtlicher Form nebeneinander aufzustellen, um somit Gelegenheit zu geben, neuen Beobachtungen gegenüber keinen der erwähnten Punkte zu übersehen.

Um bei gegebenen Krankheitsfällen die Prüfung der einzelnen Empfindungsqualitäten des Gesichtsinnes in einer für die exakten Forderungen der Physiologie genügenden Weise vornehmen zu können, bedarf es besonderer, noch zu erfindender Instrumente. Man bedenke nur, wie schwer es sein muss, in physiologisch exaktem Sinne bei homonymer Hemianopsie die etwa allein in den Gesichtsfeldhälften übrig gebliebene Lichtempfindung zu prüfen und dabei die intakt funktionirende andere Netzhauthälfte ausgeschaltet zu lassen. Ferner bleibt dabei zu berücksichtigen, dass eine Wechselwirkung benachbarter Netzhautstellen auf einander für Licht und Farbeneindruck besteht, welche Wechselwirkung unabhängig von der jeweiligen corticalen Faserung vor sich geht. (Lichtinduction, Contrasterscheinung.) — So sind diese Untersuchungen am Krankenbette theilweise als rohe anzusehen, jedoch genügen sie für die Bedürfnisse der Lokalisation vollkommen.

IV.

Die Einwände gegen das Vorhandensein räumlich geschiedener Centren für Licht-, Raum- und Farbensinn.

Gegenüber den Fällen von Steffan, Samelsohn und Bjerrum, Arch. f. O. XXVIII, pag. 73, hält Schneller die Ansicht aufrecht, dass mit grosser Wahrscheinlichkeit ein makroskopisch auffindbares, von dem für Weissempfindung geschiedenes Farbencentrum nach unseren heutigen Erfahrungen nicht anzunehmen sei, und sucht die Fälle Steffan und Samelsohn nach Analogie der Sehnerven- und Chiasmaerkrankungen zu erklären, wo ja bekannt-

lich Farbenempfindung bei noch vorhandener Raum- und Lichtempfindung im Gesichtsfelde unter gewissen Bedingungen schon untergegangen sein kann.

Bei der Wichtigkeit der Einwände betreffs der Lokaldiagnose der lateralen Hemianopsie, und zur besseren Klärung der vorliegenden Verhältnisse möge es mir gestattet sein, die Ansichten Schneller's hier wörtlich wiederzugeben, um daneben unsere gleiche oder abweichende Antwort anzuführen.

Zunächst wendet Schneller ein, der Fall Steffan beanspruche nicht nothwendiger Weise ein gesondertes Farbencentrum zu seiner Erklärung, da sich dasselbe aus einer Erkrankung des Chiasma erklären lasse und führt folgende Beweise an, kraft deren die Lokalisirung des pathol. Heerdes in das Chiasma verlegt wird, pag. 75:

> „Erkrankungen des Chiasmas und bei Hemianopsien eines Tractus theilen mit denen des Hinterhauptslappens ja die Eigenschaft, dass sie ausser Sehstörung kein anderes Heerdsymptom zu zeigen brauchen."

Damit stimmen wir vollkommen überein, siehe auch Fall Marchand, Arch. f. O. XXVIII, 2. Fall I mit Sectionsbefund.

> pag. 75. „Entsteht aber die Erkrankung akut wie im Falle Steffan durch Blutung oder Thrombose, so pflegt bei Erkrankungen des Occipitallappens selten irgend ein secundäres Heerdsymptom zu fehlen, wenn es auch bald vorüber geht."

Dieser Behauptung Schneller's können wir nur dann beipflichten, wenn er Heerde in der Markstrahlung (Sehstrahlungen) meint, denn für derartige Erkrankungen sind nach Ausweis der Tabelle III bei den bis jetzt bekannten Fällen durchweg bleibende oder vorübergehende andere Gehirnerscheinungen mit vorhanden gewesen. Bei denjenigen Fällen aber, welche lediglich sich auf die Rinde des Hinterhauptslappens beschränkten, fehlten von 4 Fällen, Tab. IV, bei zweien alle Begleiterscheinungen, bei einem Falle liessen sich die anderen vorhandenen Gehirnsymptome auf andere miterkrankte Gehirnregionen beziehen und blos in einem Falle waren andere aber doch nur Insulterscheinungen vorhanden.

pag. 76. „Aber auch symmetrische Blutungen in beiden Hemisphären, wenn sie gleichzeitig eintreten, sind nie beobachtet worden ohne apoplektischen Insult."

Wenn ein einseitiger grösserer Heerd im Hinterhauptslappen ohne Insulterscheinungen verlaufen kann, warum sollen zwei kleine symmetrisch zugleich aufgetretene Heerde in beiden Hinterhauptslappen nicht auch ohne besondere Insulterscheinungen verlaufen können. (Im Falle Steffan können die beiden Heerde nur sehr klein gewesen sein. Der Fall Quaglino, pag. 25, liefert ein solches Beispiel mit Insulterscheinung.)

pag. 76. „Und wenn das Farbensinncentrum zerstört werden soll, müsste (wie Schneller l. c. pag. 88 zeigt), der Krankheitsheerd eine nicht ganz geringe Ausdehnung an der Gehirnoberfläche haben."

Nach unseren Ausführungen, pag. 13 dieser Arbeit und unserer Ansicht über die Verlaufsweise der optischen Leitungsfasern durch die Specialcentren, pag. 4 und 5, sehen wir, dass diese Annahme Schneller's nicht nothwendig ist. Ausserdem zeigt der Fall Marchand, Tab. Va, dass bei einem Heerde, der die Spitze des rechten Hinterhauptslappens im Umfang einer Haselnuss einnahm, mit einer Erweichungszone von $^1/_2$ Centim. Umgebung schon totale und absolute Hemianopsie hervorgerufen wurde.

pag. 76. „Dies Fehlen des apoplektischen Insults und secundärer anderer Heerdsymptome scheint mir (Schneller) also gegen eine akute Erkrankung der Occipitallappen und für eine solche des Chiasma's zu sprechen in allen Fällen, in denen beide Gesichtsfeldhälften beider Augen afficirt sind und speciell in dem Falle Steffan."

pag. 79. „Die von Steffan mitgetheilten Erscheinungen stimmen somit nach den allgemeinen Erfahrungen und den speciellen Wahrnehmungen aus dem (von Schneller pag. 84 dieser Arbeit) mitgetheilten Falle, bei seinem Kranken gut zu einer Blutung in die Gegend des Chiasmas, keine spricht gegen diese Annahme, manche aber dagegen, den Krankheitsprocess in den Hinterhauptslappen zu lokalisiren. Diese Diagnose aber angenommen, befinden wir uns aber auf be-

kanntem Terrain. Bei Leiden der Sehnervenfaser ist es nichts Ungewöhnliches, dass bei progressiven, wie bei regressiven Leiden die Farbenempfindung schon oder noch aufgehoben ist, wo die Empfindung für Weiss schon in recht vollkommener Weise existirt."

Schneller verlegt also den Krankheitsheerd im Falle Steffan in's Chiasma.

Dem gegenüber sind wir verpflichtet klar zu stellen, in welcher Weise es sich mit akuten Erkrankungen des Chiasma überhaupt verhält, indem wir die Fragen beantworten: kommt ein akutes Einsetzen von Chiasmaerkrankungen überhaupt vor und wie häufig trifft dieses zu, bei welchen pathologischen Zuständen wurde ein solches bis jetzt beobachtet, und unter welchen klinischen Erscheinungen von Seiten des Sehvermögens entwickelt sich eine solche akute Chiasmaerkrankung; endlich wie lange dauerten diese Erscheinungen bezüglich des Verlaufs und des Verhaltens der Sehkraft.

a) **Das akute Auftreten von Chiasmaerkrankungen.**

Von einer von mir früher gemachten (l. c. pag. 85) Zusammenstellung von 32 Fällen von temporaler Hemianopsie ohne Sectionsbefund (zu denen noch fünf neuere von Nieden, Steinheim, Treitel, Gowers, Gnauck kommen) und 64 Fällen von Erkrankungen des Chiasmas mit Sectionsbefund war in folgenden Fällen ein akutes Auftreten der Erkrankung verzeichnet:

Tabelle VII.

Autor und Literatur	Acutes Auftreten	Klin. Erschein. von Seiten des Sehvermögens	Pathol. Befund	Dauer der Erscheinungen
1. Popham, med. Centralzeit. 1856. p. 13.	Plötzlich.	Blindheit. Pupille starr und weit.	Tuberkel, welcher von vorn und hinten das Chiasma comprimirte.	Tod nach einigen Tagen.
2. Kuapp. Z. f. O. 1878. 372.	Innerhalb von 8 Tagen.	Zuerst am einen, dann am andern Auge hochgradige Sehstörung. nasale Hemianopsie f. Weiss und für Farben. Amblyopie, Neuroretinitis.	Die atheromatös. Aa. corp. callosi reiten auf den Sehnerven, ein unelastischer harter Strang (art. corp. call.) in unmittelbarem Contact mit der Aussenseite des Chiasmas.	Tod nach 5 Monaten, nachdem sich rechts die Sehschärfe auf $^{12}/_{200}$ gehoben hatte und die Einengung des Gesichtsfeldes geschwunden war.
3. Leudet, Nothnagel, top. Diagn. d. G. 519.	Plötzlicher Verlust des Sehvermögens.	Auf dem linken Auge temporale Hemianopsie, dann Abnahme des Sehvermögens rechts.	Syphilis, Meningitis. Pia verdickt, namentlich um das Chiasma. Im Niveau der linken Chiasmahälfte ein 1 Centm. dicke plastische Substanz.	Tod 4 Jahre später.
4. Eisenlohr, Virch. Arch. LXVIII. 461.	Plötzlich.	Amaurose.	Chiasma von unten nach oben comprimirt durch einen bis dahin latent gebliebenen Tumor, welcher durch eine Blutung in sein Gewebe plötzlich sich stark vergrösserte.	Tod nach einigen Tagen.
5. Stilling, Zeitschrift f. O. III. 465.	Plötzlich.	Amaurose.	Fall auf den Hinterkopf. Aneurysma der Carotis dextra, welche das Chiasma comprimirte.	Tod kurze Zeit nachher.
6. Nieden, A. f. A. XII. 38.	Plötzlich.	Amaurose auf dem einen, typische absolute temporale Hemianopsie auf dem anderen Auge.	Sturz auf den Kopf.	—
7. Gowers, C. f. A. 1881. 465.	Plötzliche Unmöglichkeit nach aussen zu sehen, allmählicbe Abnahme d. Sehschärfe.	Links fehlt die temporale Gesichtsfeldhälfte, rechts ist die Prüfung unmöglich. Pupille grau und atrophisch.	Ataxie locomotrice.	Dieser Zustand wurde 1 Jahr lang beobachtet.
8. v. Graefe. klin. Mon. f. Aug. 1865. p. 257.	Patient bemerkte morgens bei der Arbeit Beschränkung im Sehen nach aussen.	Rechts Amblyopie, links Undeutlichkeit des excentrischen Sehens nach aussen, später Atrophia papillae mit Wechsel im Sehen.	—	Einige Wochen hindurch beobachtet mit Wechsel in den Erscheinungen
9. Mauthner, Schmidts Jahrb. 1856. 316.	Apoplektiformes Auftreten.	Einer bilatralen Hemianopsie nach oben in unregelmässig zackiger Form. Gesichtsfeld für Weiss und für Farben defekt. Die Sehschärfe blieb innerhalb des erhaltenen Gesichtsfelds normal.	—	—

Hieraus ergiebt sich, dass selten Erkrankungen des Chiasmas apoplektiform auftreten und dass, wenn sich dies ereignet, stets hochgradige Sehstörungen oder doch grosse und typische Gesichtsfelddefecte für Weiss und Farben zugleich dadurch hervorgerufen werden. Ferner entnehmen wir daraus, dass die Annahme Schneller's, der Fall Steffan beruhe auf einer apoplektiform entstandenen Erkrankung des Chiasmas weder durch die einschlägigen Fälle mit Sectionsbefund, noch durch die grosse Zahl von Fällen ohne Sectionsbefund nach irgend welcher Seite hin eine Stütze erhält.

Bekannt ist, dass bei progressiver Sehnervenatrophie, also einem Processe, der sich doch über den ganzen Sehnervenquerschnitt erstreckt und stellenweise die einzelnen Sehnervenbündel in ihrer Funktion beeinträchtigt oder zu Grunde richtet, das Gesichtsfeld noch eine relativ grosse Ausdehnung für Weiss haben kann, während ein vollständiger Ausfall für gleich grosse farbige Untersuchungsobjekte vorhanden ist. Dann ist aber immer das Gesichtsfeld schon peripher eingeengt und zeigt für gleich grosse Untersuchungsobjekte (von Weiss und Farben) die bekannte sectorenförmige Einschränkung; für grössere weisse Untersuchungsobjekte wird dann aber das Gesichtsfeld sich an einzelnen Stellen noch um etwas vergrössern, ebenso wie grössere farbige Flächen dann auch wohl noch erkannt werden können. Dies erklärt sich aus dem Umstande, dass die grösseren Netzhautbilder auf eine grössere Netzhautfläche fallen, welche wieder mit einer grösseren Menge noch normaler oder mehr weniger leitungsfähiger Sehnervenfasern in Verbindung steht. Ausserdem zeigt dieses Leiden einen progressiven Charakter, indem binnen einer gewissen Zeit zunächst die Farbenempfindung, dann die Sehschärfe und zuletzt die Lichtempfindung völlig verloren geht. — Bei partiellen Opticusatrophien aber, wo durch eine umschriebene Blutung im Sehnerven oder durch einen Schnitt etc. eine bestimmte Partie des Nervenstammes leitungsunfähig gemacht ist, fällt für die mit der defekten Sehnervenpartie in Relation stehende Netzhautfläche die Empfindung für Licht, Farben und Formen vollständig aus, der Defekt im Gesichtsfelde schneidet scharf ab, während die verschiedenen Qualitäten des Gesichtsinnes im übrigen Gesichtsfelde völlig normal sind, oder doch nur in der Nähe des Defektes eine schmale Zone stumpfer Empfindung übrig lassen. Diese Form hat einen stationären Charakter. — Die

Erkrankungen des Chiasmas nun verlaufen ähnlich, wie die Atrophie der Sehnerven. Bei Erkrankungen des Chiasmas treten bekanntlich zuerst Veränderungen im Gesichtsfelde an den temporalen Gesichtsfeldhälften auf, indem in den ersten Anfängen des Leidens sich die Farbengesichtsfelder der temporalen Gesichtsfeldhälften einschränken und das Gesichtsfeld in seiner Einschränkung für Weiss folgt, bis schliesslich absolute und complete temporale Hemianopsie auftritt. In den seltensten Fällen kann der Process, wenn er die fasciculi cruciati zerstört hat, zum Stillstand kommen und unter den charakteristischen Erscheinungen der Partialatrophie für Weiss und die Farbengesichtsfelder unverändert dieselbe Form zeigen (wie in einem Falle von Schoen 16 Jahre lang, in einem Falle von Förster 10 Jahre lang). Es darf dann auf einen abgelaufenen Process geschlossen werden, der als eine circumscripte Meningitis, oder Periostitis, oder in Form einer stabil gewordenen Protuberanz an der Schädelbasis eine Partialatrophie bestimmter optischer Faserzüge hervorgerufen hatte. So ging im Falle Treitel (J. f. O. 1883, 313), mit scharf begrenzter temporaler Hemianopsie, Herabsetzung des Sehvermögens der sehenden Hälften der Zustand völlig zurück. Bei weitem in der grössten Mehrzahl der Fälle tritt aber fortschreitende Amblyopie auf, die später zur völligen Amaurose führt. Nach meiner Zusammenstellung (l. c. pag. 85) zeigten von 47 Fällen von Erkrankung des Chiasmas mit Sectionsbefund im weiteren Verlaufe 17 beiderseits Amaurose, 2 Fälle Amaurose auf dem einen, Amblyopie auf dem anderen Auge, 15 Fälle Amblyopie auf dem einen, normale Sehschärfe auf dem anderen Auge. Nur in 4 Fällen war die Sehschärfe bis zum Tode normal. Entweder war absolute temporale Hemianopsie vorhanden, oder Hemianopsie nach oben oder unten, oder concentrische Gesichtsfeldverengerung, es ist aber kein Fall beschrieben, wo reine temporale Farbenhemianopsie bestanden hätte bei Intaktheit des Raumsinns (der Sehschärfe) in den temporalen Gesichtsfeldhälften, oder wo im ganzen Gesichtsfeld der Farbensinn gefehlt habe oder defekt gewesen wäre bei völliger Intaktheit des Lichtsinns und Raumsinns.

Welches patholog. anatomische Substrat sollten wir auch wohl der von Schneller vermutheten Erkrankung des Chiasmas betreffs dieser Zustände zu Grunde legen. Etwa einen Erweichungsheerd

des ganzen Chiasmas (siehe Nélaton, Revue med. 1883 Juillet), so wäre das plötzliche Eintreten desselben, ohne dass weitere Gesichtsfeldbeschränkungen dabei vorhanden wären, oder dass derselbe stationär bleiben oder progressiv werden würde, ohne dabei typische Veränderungen am Gesichtsfelde aufzuweisen, gar nicht zu denken.

Sollte es einer der progressiven Sehnervenatrophie ähnlicher Process sein, so liegen davon allerdings klinische Beobachtungen vor, die jedoch alle eine totale oder incomplete Hemianopsie mit Gesichtsfelddefekten sowohl für Weiss als für Farben aufweisen, ohne die von Schneller für eine Erkrankung des Chiasmas angenommene und von Steffan beschriebene Form der Farbenblindheit mit Erhaltung der Sehschärfe und des Gesichtsfelds für Weiss. So erwähnt Gowers (On Eye Symptoms in Spinal Disease, Discussion der British Ophthalm. Soc. vom 7. u. 8. Juni, The Lancet June 16. 23): „von höchstem pathol. Interesse sind diejenigen Formen unregelmässiger Gesichtsfeldbeschränkung der Tabetiker, welche eine Läsion der retrobulbären Opticusfaserung nahelegen, wie in 2 Fällen des Vortragenden (Gowers), in denen die temporale Hemianopsie im einen, der symmetrisch partielle Defekt im inneren unteren Quadranten im anderen Auge nicht anders als in diesem Sinne gedeutet werden konnte. Es lag Tabes vor.

Gnauck (Neurol. Centralbl. 1883 pag. 199), erwähnt bei einem Falle von temporaler Hemianopsie bezüglich der multipelen Sclerose: Bei dieser Krankheit werden nicht selten auf beiden Augen symmetrisch gelegene (temporale) Gesichtsfelddefekte mit Sehnervenatrophie beobachtet. Sind diese Gesichtsfelddefekte hemianopischer Natur, so zeigen dieselben keine scharf durch den Fixationspunkt gehende vertikale Trennungslinie, wie in dem von G. beschriebenen Falle. Einen anderen Fall theilt Noyes (J. f. O. 1881, 316) mit: Patient mit deutlich ausgesprochenen spinalen Symptomen, welche als akute Myelitis bezeichnet werden, zeigt beide Papillen hyperämisch und geschwollen, wechselnde Gesichtsfeldstörungen. Anfänglich war das eine Auge nicht ergriffen, dann folgte eine vollständige Hemianopsie des linken Auges, während $^3/_4$ des Gesichtsfelds am rechten fehlte; später centrale Scotome vorhanden, welche verschwanden, so dass volle Sehschärfe eintrat.

Bezüglich einer etwaigen Neuritis theilt Steffan einen analogen Fall mit. (C. f. A. 1880, pag. 77), Myelitis dorsalis transversa (Erbs Diagnose): Erst war ein centrales Scotom vorhanden, dann völlige Amaurose mit Wechsel im Verhalten und schliesslich entwickelte sich temporale Hemianopsie, die sich aber besserte, so dass nach 9 Monaten Patient $^{15}/_{200}$ auf dem linken Auge, auf dem rechten $^{15}/_{20}$ sehen konnte. Ophthalmosc. war vorübergehend Neuritis optica diagnosticirt worden.

Ein apoplektiformes Entstehen einer typischen reinen temporalen Hemianopsie ist nach meiner Zusammenstellung (l. c. pag. 87) nie beobachtet worden, jedoch liegt ein Sectionsbefund über capilläre Apoplexie in's Chiasma vor, beobachtet von Saenger (J. f. O. 1879, 244):

Derselbe beschreibt einen Fall von Meningitis tuberculosa, wo sich kleine Blutungen auf der unteren Rundung des Chiasma und sogar im linken Opticusstiel vorfanden, der freie linke nervus opticus war Sitz von wenigen Extravasaten. (Arch. f. Psych. u. Nerv. X. 150.)

Wollte man eine Blutumspülung des Chiasma annehmen, so zeigen uns die Gesichtsfelder von Socin (Arch. f. klin. Med. VIII, 476 und Fall 3 von Lendet auf Tab. VII), wie das Chiasma auf derartige Umspülungen reagirt.

Es ist bekannt, dass ein Druck vom Boden des III. Ventrikel auf das Chiasma vorübergehend Dunkelsehen und Amblyopie hervorruft; wird der Druck bleibend, dann tritt Amaurose und Atrophie der Sehnerven ein.

Eine Erkrankung des Chiasma's durch einen Tumor in dem von Schneller geforderten Sinne ist nicht erklärlich und entspricht durchaus nicht den durch die Section erwiesenen zahlreichen Beobachtungen (siehe meine Zusammenstellung l. c. pag. 54 u. ff.).

Bei Durchsicht des ganzen einschlägigen Beobachtungsmateriales ergab es sich, dass Krankheitszustände am Chiasma im Sinne der Schneller'schen Annahme nicht vorkommen, sondern dass, wenn bei noch vorhandener Lichtempfindung und Empfindung für Weiss im noch erhaltenen Gesichtsfelde die Farbenempfindung weggefallen war, immer auch typische oder concentrische Gesichtsfeldbeschränkungen für Weiss sich zeigten. —

Im Falle Steffan lag die Sache aber eben anders. Ferner war zu constatiren, dass bei solchen Zuständen meist auch die Sehschärfe in mehr oder weniger erheblichem Grade afficirt ist und ausserdem mit verschwindend kleinen Ausnahmen diese Fälle einen progressiven Charakter zeigen. — Auch diese Eigenschaften der Chiasmaerkrankungen passen nicht zu der Beobachtung von Steffan.

Aus der gesammten Litteratur, soweit sie mir zu Gebote stand, konnte ich nur drei Fälle auffinden, die für die Schneller'sche Ansicht, bei zweien allerdings auch wieder in beschränktem Maasse (soweit es nur die inneren Gesichtsfeldhälften betrifft), entgegenkommend sind. Es ist dies die Beobachtung von Galezowski (Soc. de Biol. Gaz. med. Nr. 13, 1880): Ein 51jähriger Patient, seither gesund, zeigte seit einigen Monaten Sehstörung. In seinem 35. Jahre hatte er einen Schanker ohne üble Folgen durchgemacht. Im Juni 1878 fiel Patient auf den Kopf, 15 Tage nachher wurde Prickeln im rechten Arm und Bein verspürt. Ein Jahr darauf incomplete Hemiplegia sinistra mit Paralyse des VII. Nervens derselben Seite. Wange und Mund nach rechts verzogen. Diese Störungen haben sich sehr vermindert, aber der Kranke ist seitdem etwas aphasisch. Er hat einen grossen Wortvorrath, aber einzelne Worte fehlen ihm momentan. Die Sehschärfe ist normal. Das Gesichtsfeld ist normal für die Verarbeitung der Netzhauteindrücke (wohl für den Raumsinn), aber das innere Gesichtsfeld des rechten Auges hat die Fähigkeit verloren, Farben auf die Entfernung von 7 Centimetern vom Fixationspunkte zu unterscheiden. Ueber die Trennungslinie hinaus werden alle Farben weiss (!) gesehen. — Abgesehen davon, dass die häufig so sensationellen Beobachtungen des eben angeführten Autors bei deutschen Referenten häufig ein sehr gerechtfertigtes Kopfschütteln hervorgerufen haben (siehe die häufigen Glossen in den Bänden des Jahresb. f. Ophth.), zeigt diese Beobachtung auch noch einen Befund, der einzig in seiner Art dasteht, dass nämlich innerhalb des amblyopischen Gesichtsfeldes jede Farbe als Weiss empfunden worden sein soll.

Noyes (cf. J. f. O. 1882, p. 316) erwähnt zunächst einen Fall von $S = \frac{20}{20}$ auf dem rechten Auge und vollkommene Hemi-Achromatopsie der temporalen Hälfte, auf dem linken Auge war $S = \frac{20}{100}$

und centrales vollkommenes Farbenscotom vorhanden, in der Peripherie wurde Blau nur erkannt. Opthalmosc. beginnende Atrophie, ausserdem Schmerzen in den Beinen und Myosis. — Im anderen Falle war beiderseitige nasale Hemiachromatopsie nachweisbar und ein centrales Scotom auf dem linken Auge; die Gesichtsfeldgrenzen waren normal (!) opthalm. die Erscheinungen eines Glaucoma simplex. Rechts $S = \frac{10}{200}$; links $S = \frac{6}{200}$.

Zur weiteren Annahme, dass ein Krankheitsheerd im Chiasma nur sämmtliche Leitungsfasern für Farben in ihrer Funktion hemme, die anderen aber vollständig intakt lasse, fühlen wir uns nicht berechtigt. Wir müssen uns eben an das halten, was für analoge Fälle mit und ohne Sektionsbefund beobachtet ist. Die so gewonnenen Resultate gipfeln überall in der Thatsache, dass bei Erkrankungen des Chiasmas solche Symptome, wie sie der Fall Steffan darbietet, bis jetzt noch nicht gefunden worden sind.

Zur Bekräftigung seiner Auffassung des Falles Steffan führt Schneller folgende Beobachtung an (A. f. O. XXVIII, 76): Schwächliche Frau von 57 Jahren mit alter Mitralinsufficienz ohne wesentliche Herzhypertrophie, oft an Migräne leidend, kam am 5. Januar 1882 zuerst ihm zur Beobachtung. Sie hatte seit vierzehn Tagen Kopfschmerz ohne bestimmte Lokalisation mit Schwindel und zeitweiligem Erbrechen unter starken Würgebewegungen, aber ohne sich den Magen überladen zu haben. Da sie sonst bei Migräne oft solches Erbrechen gehabt hatte, legte sie nicht viel Gewicht darauf, bis sie etwa drei Tage vor der Untersuchung bemerkte, dass sie auf dem rechten Auge schlecht sähe. Die Untersuchung ergab, dass beiderseits noch Jäger 1 mit der vorhandenen Brille bis auf 37 Centimeter gelesen wurde. Auf beiden Augen laterale rechtsseitige Hemianopsie, es fehlte der rechte untere Quadrant. Ophthalmoscop. negativer Befund. Pupillen mittelweit, reagiren auf Lichteinfall, ausser wenn eine kleine Flamme rechts unten gehalten wird, wobei fast jede Reaction fehlt. Im übrigen keine Lähmungs-Erscheinungen, keine Sensibilitäts- oder Sinnesstörungen vorhanden. Die Patientin giebt klar und sicher Auskunft, ist nur sehr ängstlich. Urin normal, Stuhl retardirt. Die Untersuchung am 3. 3. 1882 ergab beiderseits Hyp. 1,0, S. links = 1, rechts = $5,^5/_6$; A. 1,9. Der rechte untere Quadrant fehlte

im perimetrisch aufgenommenen Gesichtsfelde beiderseits ganz scharf für Weiss und alle Farben (absolute Hemianopsie). Letztere fehlen aber ausserdem in den unteren linken Octanten auf dem rechten Auge vollständig, während sie auf dem linken nahe dem Fixirpunkt vorhanden waren.

Auch wir schliessen uns aus folgenden Gründen der Annahme Schneller's an, den von ihm beobachteten Fall im linken Tractus opticus nahe dem Chiasma zu lokalisiren:

1. Wegen des Mangels des apoplektischen Insults.
2. Wegen des Fehlens der Pupillenreaction bei Einfall des Lichts auf die unempfindliche Stelle der Netzhaut.
3. Wegen Ausfalls der Farbenempfindung im unteren Octanten der linken Gesichtsfeldhälfte des rechten Auges.

Diese Form des Gesichtsfelddefektes gehört, da sie nur auf einer Gesichtsfeldhälfte vorhanden ist, nicht zu dem reinen Symptomencomplexe der lateralen Hemianopsie, da sie nur aus einer Alteration, welche mit dem die incomplete linksseitige laterale Hemianopsie bedingenden und sich auf das Chiasma oder einen Sehnerven fortsetzenden Processe erklärt werden kann. Die Patientin hatte vierzehn Tage vor dem 5. Januar 1882 nach Schneller's Ansicht wahrscheinlich während der Brechanfälle eine mässige venöse Blutung erfahren. Am 5. Januar wurde sie untersucht und gefunden, dass in beiden Gesichtsfeldhälften der rechte untere Quadrant fehle. Eine perimetrische Aufnahme nach zwei Monaten zeigte, dass die Farbenfelder auf der linken Gesichtsfeldhälfte des rechten Auges im unteren Octanten ebenfalls in Wegfall gekommen waren, während die Empfindung für Weiss dort noch vorhanden gewesen ist. Zunächst muss hervorgehoben werden, dass nicht mit Bestimmtheit behauptet werden kann, ob jener Verlust des Farbensinns in jenem unteren Octanten der linken Gesichtsfeldhälften zugleich mit dem Auftreten der rechtsseitigen Hemianopsie sich eingestellt habe, da eine Untersuchung nach mehr als zwei Monaten auf das Auftreten der Hemianopsie hin erst diesen Farbendefekt im unteren linken Octanten erkennen liess.

Nimmt man jedoch an, dass dieser Ausfall der Farbenempfindung zugleich mit der rechtsseitigen Hemianopsie aufgetreten sei,

so muss man zugeben, dass zugleich mit dem plötzlich im linken Tractus opticus gesetzten pathologischen Processe, dieselbe Affection nur abgeschwächt eine Strecke weiter den s. g. fasciculus lateralis am rechten Nervus opticus betroffen haben konnte, was sich klinisch als Ausfall der Farbenempfindung in jenem umschriebenen Bezirke darstellte. — Bei der Annahme eines einheitlichen Heerdes würde der pathol. Process einen Theil des linken Tract. opticus zerstört und zwar nach Analogie des Falles Marchand, A. f. O. XXVIII, 2. Fall I, den oberen Theil des Tractus opticus leitungsunfähig gemacht haben, um sich über das Chiasma zu erstrecken, und ohne dasselbe wesentlich zu beeinträchtigen, am fasciculus lateralis der anderen Seite durch irgend welche ungünstige Verhältnisse unterstützt, ebenfalls jene viel geringere Funktionsbeeinträchtigung dort hervorzurufen.

Ueber einen analogen Fall berichtet Treitel A. f. O. XXVIII, pag. 48, Fall 3. Carl T., 40 Jahre alt, wachte vor einigen Wochen des Nachts mit einem Gefühl von Unbehagen auf und bemerkt am folgenden Tage Sehstörungen und Mangel an Gefühl in den linken Extremitäten ohne Lähmung. Patient ist luetisch. Das Gesichtsfeld zeigt eine linksseitige laterale complete Hemianopsie. Opthalm. Bef. negativ Recht M. $\frac{1}{30}$ S $=<$ 1, L M $\frac{1}{20}$ S $=$ 1. — Bei einer späteren Untersuchung war die Empfindung für Weiss in den linken Hälften fast vollständig wiedergekehrt. Wieder einen. Monat später begann auch im unteren Quadranten der linken Gesichtfeldhälften die Farbenperception sich wieder einzustellen. Zwei Jahre später war auf dem rechten Auge wieder reine Farbenhemianopsie bei unveränderter centraler Sehschärfe, auf dem linken Auge war die Blauempfindung im linken unteren Quadranten wiedergekehrt. Hier bestand offenbar eine luetische Erkrankung des rechten Tractus opticus, vielleicht ein meningitischer Process, der Theile der fasciculus cruciatus des rechten Tractus und den ganzen fasciculus lateralis des rechten Sehnerven oder der rechten Chiasmahälfte in seiner Funktion nur insoweit beeinträchtigte, dass das Unterscheidungsvermögen für Farben eine Störung erfuhr. Aber auch hier trat die Farbenhemianopsie nicht akut auf, sondern entwickelte sich unregelmässig innerhalb vieler Wochen.

Als weitere Illustration zu dem Falle von Schneller möchte ich auf jenen von Gnauck (Neurol. Cent. 1883, pag. 197), beschriebenen Fall mit Gesichtsfeldaufnahme hinweisen. Dort sehen wir auf dem linken Auge die temporale Gesichtsfeldhälfte völlig bis zu einer vertikalen Trennungslinie fehlen. In der für Weiss sehr wenig beschränkten inneren Gesichtsfeldhälfte, in welcher eine Sehschärfe von $^1/_2$ noch besteht, sehen wir im inneren unteren Octanten des linken Auges, wo die Grenze für Weiss vertikal abschneidet, absolut keine Farbenempfindung mehr. Hier waren (siehe die Gesichtsfeld-Darstellung l. c. 197) überhaupt die Farbengesichtsfelder schon ziemlich stark beschränkt auf die inneren unteren Gesichtsfeldhälften; es war auch eine mässige Einschränkung für Weiss vorhanden und eine Reduction der Sehschärfe auf $^1/_2$.

Auch Schoen (die Lehre vom Gesichtsfeld, pag. 71), berichtet von einer luetischen Frau mit temporaler Hemianopsie. Das Gesichtsfeld zeigte beiderseits Ausfall des äusseren oberen Quadranten. Die Farbengrenzen normal, doch nicht unmittelbar am Rande des Defekts für Weiss abschneidend. Es gibt eine intermediäre undeutlich sehende Partie.

Diese eben erwähnten Fälle beweisen, dass wohl kleinere Theile des Gesichtsfelds bei Chiasmaerkrankungen einen völligen Verlust der Farbenempfindung bei normaler Aussengrenze für Weiss darbieten können, dass daneben aber immer andere Theile im Gesichtsfeld auf's schwerste erkrankt und vernichtet sind. Für einen Heerd aber, der das ganze Chiasma einnehmen und gleichmässig afficiren soll, lässt sich ohne gleichzeitig vorhandene Gesichtsfelddefekte für Weiss und Verminderung der Sehschärfe ein Krankheitsbild wie im Falle Steffan mit dem Untergange der Farbenempfindung, aber Intaktheit von Sehschärfe und dem Gesichtsfelde für Weiss nicht annehmen.

Auch die laterale Farbenhemianopsie fasst Schneller als eine periphere, also im Tractus opticus zu localisirende Erscheinung auf, indem er für den pag. 21 dieser Arbeit erwähnten Fall Samelsohn folgende Erklärung giebt: „Wenn man l. c. pag. 81, mit Bernhardt (A. f. Psych. XII. 3, 780) in diesem Falle ein Fehlen der Pyramidenkreuzung annimmt, so ist die Localität, welche den eben dargestellten Bedingungen entspricht, die Stelle,

an der sich der rechte Tractus opticus um den Hirnschenkel herumschlägt. Der rechte Oculomotorius kreuzt in geringer Entfernung den Tractus opticus und kann in mässigem Grade peripher mit betroffen sein. Wird man aus obigen Gründen die grössere Wahrscheinlichkeit der Lokalisation für richtig halten, so wird auch für diesen Fall eine bekannte Erscheinung des Leidens peripherer Opticusnerven registrirt sein: Die Leistungsfähigkeit für Weiss, den Verlust der Farbenempfindung (pag. 81)".

Hierbei muss nun zunächst erwähnt werden, dass aus der von Samelsohn gegebenen Krankengeschichte nicht zu ersehen ist, ob die Hemiparesis dextra und die linksseitige Farbenhemianopsie als die bleibenden Symptome eines einheitlich und gleichzeitig aufgetretenen Heerdes anzusprechen seien. (Die Apoplexie erfolgte im März, während der Augenbefund erst im December desselben Jahres zum ersten male constatirt wurde; ferner lassen sich die „Sehstörungen", welche Patient von dem Augenblicke der Apoplexie her datirt, als durch die Doppelbilder bedingt auffassen). — Die leichte Parese des rectus super. ging vorüber. Auf diese dürfen wir kein Gewicht legen, da vorübergehende leichte Augenmuskelstörungen bei Apoplexien häufig vorkommen und keine diagnostische Handhabe bieten. Ist aber die Hemianopsie und die Lähmung nicht gleichzeitig aufgetreten, dann ist auch die Zuhülfenahme der Bernhardt'schen Beobachtung nicht von Nöthen.

Nun fragt es sich, könnten nicht analoge Zustände im Tractus opticus auftreten, wie wir sie bei der progressiven Sehnervenatrophie beobachten, wo also ein krankhafter Process durch den ganzen Querschnitt des Tractus verbreitet ist, und wo neben vielen untergegangenen Sehnervenfasern, viele in ihrer Funktion gehemmt sind und dazwischen zerstreut sich wieder noch leitungsfähige Nervenelemente befinden. In Analogie zu den Sehnervenerkrankungen würde dann ein Zustand zu erwarten sein, wo die mit dem Tractusheerde gleichnamigen Gesichtsfeldhälften vollständig intakt wären, die dem Heerde entgegengesetzten aber eine concentrische Verengerung für Weiss mit sectorenförmigen Defekten und einen völligen oder theilweisen Ausfall der Farbenempfindung aufweisen. Gesichtsfelddefekte für Weiss müssten eben aber einmal dabei vorhanden sein.

Für die multipele Sclerose kann ich eine Beobachtung von Pollack (J. f. O., 1881) hier anführen; derselbe fand in einem

Falle von multipeler Heerdsclerose die Tractus optici und das Chiasma mit grauen Pünktchen und Streifchen durchsetzt. Das Sehvermögen schien nicht wesentlich gestört zu sein. Auch im zweiten Falle von Hirsch (Ueber Sclerose des Gehirn und Rückenmarks, Deutsche Klinik, 1870, No. 33—38) findet sich der linke Tractus opticus erkrankt. Ferner berichtet Engesser (Deutsch. Arch. f. klin. Med. 1877, p. 217) einen Fall von Atrophie im Tractus opticus bei multipeler Sclerose.

Für die tabetische Atrophie ist bekannt, dass dieselbe im nervus opticus beginnt, höcht selten im Chiasma primär auftritt (siehe Gowers, pag. 81), aber den Tractus opticus immer secundär afficirt, wie in der Beobachtung von Babesin (J. f. O., 1879, 250), welcher bei einer Sclerose der Seiten und Hinterstränge eine vollkommene Atrophie beider Pupillen und Amaurose fand. Bei der Section zeigten sich beide Sehnerven, besonders der linke, sowie der rechte Tractus opticus und dessen Ganglien graulich verdünnt. Ausserdem sind auch die Erkrankungen des Tractus opticus nicht unmittelbar mit denen des nervus opticus zu vergleichen, da die anatomischen Verhältnisse des Sehnerven eben andere sind, wie die des Tractus opticus.

Nach Ausweis der Tabelle I, pag. 58, sind die Hemianopsien infolge von Tractuserkrankungen meist durch Druck von Tumoren entstanden, andere waren abhängig von tuberculösen Auflagerungen, eine zeigte einen Erweichungsheerd (Fall Dreschfeld). Ausserdem sind capillare Blutungen in dem Tractus noch beobachtet worden von Weigert (Virch. Arch., Bd. 65, 221) und Saenger (J. f. O., 1879, 244).

Vorausgesetzt nun, es kämen trotz diesen Einwänden Erkrankungen des ganzen Tractusquerschnittes vor, welche in einem grossen Theile der bezüglichen Gesichtsfeldhälften zwar das Gesichtsfeld für Weiss normal erscheinen liessen, aber einen Ausfall der Farbenempfindung bewirkten, so müsste der Process entweder progressiv werden oder ins regressive Stadium alsbald übergehen und sich zu einer completen und absoluten oder incompleten aber absoluten Hemianopsie zurückbilden, etwa wie in dem vorhin erwähnten Falle von Treitel, könnte aber nicht wie die Fälle von Samelsohn und Steffan so lange Zeit stationair bleiben. Der von

Schneller, l. c. pag. 82, mitgetheilte Fall von linksseitiger vorübergehender Hemianopsie mit späterer concentrischer Beschränkung der Farbenfelder kann für die hier in Rede stehenden Verhältnisse nicht verwerthet werden, da ophthalmoscopisch eine Neuritis optica constatirt war, und ausserdem noch neben den concentrisch eingeschränkten Farbengesichtsfeldern eine concentrische, unsymmetrische Einschränkung für Weiss auf beiden Augen gefunden wurde. Ausserdem deuteten sonst noch die begleitenden Erscheinungen viel eher auf eine Erkrankung des cerebrums, als des Tractus.

Bezüglich eines gesonderten Centrums für den Farbensinn wirft Schneller, pag. 87 l. c., zunächst die Frage auf: „ob es nothwendig sei, ein räumlich makroskopisch von dem Centrum für hell und dunkel gesondertes Centrum für Farbenempfindung anzunehmen, oder etwa mehrere, für jede Grund- oder einfache Farbe eines". — „Ziehen wir in Betracht, dass wir farbige Gegenstände ebenso räumlich sehen, wie einfach helle oder dunkele, so folgt daraus, dass, ebenso wie bekanntermassen für die Lichtempfindung, jedem Punkt in der Netzhaut eine bestimmte Stelle an der Oberfläche des Occipitallappens entspricht, so auch für die Farbenempfindung im Allgemeinen, oder für jede Farbe besonders dies der Fall sein müsste; das Centrum für Farbenempfindung oder die Centren für Farbenempfindung müssten also, wie das in Bezug auf die Lichtempfindung nachzuweisen ist, an der Hirnoberfläche eine nicht ganz kleine Ausdehnung haben." — Mit diesen Forderungen Schneller's stehen wir vollständig im Einklange, nicht aber mit der folgenden Ausführung, pag. 88: „Darnach könnte es wohl geschehen, dass einmal durch einen kleinen Erkrankungsheerd das Centrum für Lichtempfindung zerstört, das oder einige von denen für Farben aber erhalten geblieben wären". — Dies ist für die hemianopischen Formen des Gesichtsfeldes einfach unmöglich, wie sämmtliche in dieser Arbeit angeführten Fälle beweisen; ausserdem ist es auch nicht nothwendig, wie die Ausführungen zu Figur IV a beweisen.

Damit ist auch die weiter daran geknüpfte Betrachtung Schneller's unmöglich, wenn er sagt: „pag. 88. Wären nun alle Farben erhalten, so könnte ihre Summe dann doch wieder die Empfindung von Weiss geben (wenn nicht Hering darin Recht hat, dass die Farben zusammen nur deshalb Weiss geben, weil jeder etwas davon anhängt); in diesem Falle wäre keine oder eine geringe

Abnahme der Helligkeit, keine wesentliche Einengung der afficirten Gesichtsfeldhälften zu spüren, und die gesonderte Existenz des Centrums für Weiss könnte als Luxus erscheinen".

„Wie das oder die Farbencentren eine merkbare Grösse, so müssten sie auch ein bestimmtes Arrangement zeigen. In Bezug auf die Lichtempfindung wissen wir, dass um die Gegend der Gehirnoberfläche, welche der Stelle des deutlichsten Sehens in den Netzhäuten entspricht, die den übrigen Theilen der Netzhäute entsprechenden centralen Stellen in bestimmten den peripheren ähnlichen Richtungen herum lagern. Auch für das oder die Farbencentren wäre wohl eine ähnliche Anordnung anzunehmen. Darnach müssten also an der Gehirnoberfläche existiren, ein Centrum für die Lichtempfindung an einer Stelle, ein oder mehrere für die Farbenempfindung an anderen Stellen der Gehirnoberfläche, — alle entsprechend der macula lutea der Netzhaut, und um diese Stelle herum etwa radiär angeordnet, je die den peripheren Theilen der Netzhaut entsprechenden centralen Enden für Licht- und für Farbenempfindungen. Träfe nun ein kleiner Krankheitsheerd irgend eine Stelle der Hirnoberfläche, so wäre es sehr wahrscheinlich, dass er in den oben bezeichneten Sehempfindungskreisen unregelmässige Zerstörungen bewirkte. Dementsprechend müssten die definitiven Defekte im Gesichtsfelde für Licht- und für die Farbenempfindung unregelmässige und unzusammengehörige Formen zeigen, wo nicht das ganze Gesichtsfeld zerstört wäre".

Hier nimmt Schneller wohl an, dass die letzten Enden der Sehnervenfasern im Gehirne in zwei Regionen oder Züge auseinanderfahren, deren einer zu einem Farben-, der andere zu einem Lichtcentrum sich begebe. Dass dies nicht vorkommt, haben wir auf pag. 16 des weiteren ausgeführt.

„Ausserdem ist klar, dass, wenn man nur ein Farbencentrum annähme, man derselben Hypothese bedürfe, um die beobachtete Form der Gesichtsfelddefekte einzelner Farben zu erklären, wie sie für ein gemeinsames Licht-Farben-Centrum verwerthbar ist, nämlich dass die centralen Ganglienzellen oder Zellengruppen gegen Schädlichkeiten insofern verschieden empfänglich sind, dass je nach deren Intensität zuerst die Farbenempfindung für Weiss leidet und ausserdem, dass im Ganzen gegen Schädlichkeiten die den peripheren Theilen der Netzhaut zugehörigen Centralganglien empfindlicher

sind, als die den näher der macula lutea liegenden Faserenden zugehörigen".

Nach den Untersuchungen von Samelsohn, Vossius u. A. ist erwiesen, dass eine verhältnissmässig sehr beträchtliche Zahl von Opticusfasern mit der macula lutea in Verbindung steht und folglich auch ein beträchtlicher Theil des corticalen Sehfeldes als zur macula lutea in Beziehung stehend betrachtet werden muss. Nimmt man nun an, dass im Rindengebiete von dem maculären nach dem peripheren Rindenfelde die Zahl der Leitungselemente in der Art sich verringere, dass zunächst die Leitungselemente für die Farbenempfindung und dann die für die Raumempfindung an Zahl abnähmen, so liesse sich diesem Einwande Schneller's schon entgegenkommen.

„Nun können aber mit und ohne Fehlen der Sehwahrnehmung Hallucinationen auftreten, die sich auf eine Gesichtsfeldhälfte beschränken (die rechte oder die linke), ja bestimmte Stellen derselben einnehmen; sie treten dann auf in Form von Bildern und diese können farbig und farblos sein. Es würde einer recht gezwungenen Erklärung bedürfen, um diese Erscheinung aus einem jeweiligen regelmässigen Zusammenwirken von Reizungen an den entsprechenden verschiedenen Stellen des Licht- und des Farbencentrums verständlich zu machen. pag. 91". — Hier möchten wir nun einwenden, dass aus der pag. 4 u. 5 angegebenen Verbreitungsweise der optischen Leitungsfasern in der Rinde des Hinterhauptslappens sich völlig ungezwungen und leicht diese Thatsache erklären lässt.

V.

Ein Fall von Hemianopsia lateralis dextra mit Störungen in der Fühlsphäre.

Frau E. R., 26 Jahre alt, von gracilem Körperbau und anämischem Aussehen, litt als Kind an Drüsen und Ausschlag. Von ihrem 12. Jahre ab, in welchem die Menstruation eintrat, fühlte sie sich wohler und will in ihrer Mädchenzeit ganz gesund gewesen sein. In ihrem 22. Jahre heirathete sie. Nach einem Jahre bekam sie ein kräftiges und gesundes Kind, das Wochenbett verlief normal. Dann trat aber

ein Umschlag im siebenten Monat, dann einer im dritten Monat und dann wieder einer im fünften Monate auf. Endlich wurde am 25. 9. 82 ein lebendes Kind geboren, nachdem sie sich in der letzten Schwangerschaft immer sehr unwohl gefühlt und viel an Kopfschmerzen gelitten hatte. Einen Ausschlag will sie nach ihrer Verheirathung nie gehabt haben, ausserdem sind auch zur Zeit keine Erscheinungen von Lues zu constatiren. Ihr Mann soll auch immer gesund gewesen sein, mit einem anderen Manne war sie nie in Berührung gekommen. — Bei der Entfernung der Nachgeburt im letzten Wochenbette verlor sie nun eine grosse Menge Blut, das Bewusstsein schwand, sie sah wachsbleich aus und bekam 2 Stunden lang Krämpfe. Die Ohnmacht dauerte einen halben Tag. Beim Aufwachen aus derselben bemerkte sie die Sehstörung. Am neunten Tage fing sie plötzlich an zu schreien: „Es kommt eine grosse Hand!“ wurde wieder kurze Zeit bewusstlos und fühlte nachher Schwere im rechten Arm und hatte das Gefühl, „als ob die Hand doppelt so gross sei und einem Anderen gehöre“. Die Schwere des rechten Beines war schnell vorübergehend. Mit diesen Erscheinungen von Seiten des rechten Armes traten zugleich auch Sprachstörungen auf, insofern sie andere Worte aussprach als sie gebrauchen wollte, z. B. statt Philipp — Fritz rief, wenngleich sie wusste, dass sie ein verkehrtes Wort gebraucht hatte. Diese Sprachstörung hielt nur einige Tage an. Jetzt ist die Sprache vollständig wieder in Ordnung. Während dieser Anfälle hat sie viel an Kopfschmerzen gelitten.

Status praesens 11. 10. 82. Complete und absolute rechtsseitige laterale Hemianopsie. Alle Gesichtsempfindung hört mit einer etwa fünf Grad vom Fixirpunkte nach rechts an demselben vorbeiziehenden vertikalen Trennungslinie auf. Die linksseitigen Gesichtsfeldhälften, übernormal, zeigen ein durchaus normales Verhalten der Farbengesichtsfelder. Die letzteren schnitten scharf mit der Trennungslinie für Weiss ab. Die Sehschärfe war beiderseits normal = $^{20}/_{20}$. Die Pupillenverhältnisse ebenfalls normal. Dieselben reagiren prompt bei der Beleuchtung beider Netzhauthälften. Die Papillen waren blass und die Gefässe, Venen und Arterien eng (anaemische Person). Keine Augenmuskelstörungen. Das Gehör beiderseits normal. Patientin hat das Gefühl von eisiger Kälte im rechten Arm. In der ganzen rechten Gesichtshälfte, im rechten Arm, der rechten Hand und im rechten Oberschenkel und der rechten Seite

des Rumpfes sehr herabgesetzte Empfindung. Die Sensibilitätsstörung war am rechten Arme am stärksten, in der rechten Hälfte der Mundhöhle waren keine Sensibilitätsstörungen vorhanden.

16. 10. 82. Die Empfindung der rechten Körper- und Gesichtshälfte hat sich wieder hergestellt mit Ausnahme des rechten Oberarmes. Derselbe kann nicht bis über den Kopf gehoben werden, die Beweglichkeit der rechten Hand und der rechten Finger normal. Keine Kopfschmerzen. Die Percussion des Kopfes ohne Resultat. Fieber wegen linksseitiger Mastitis.

25. 11. 82. Fortdauer der Hemianopsie. Sehschärfe normal. Ophthalmosc. Befund wie oben.

18. 12. 82. Rechte Gesichts- und Kopfhälfte mit Einschluss des Ohres bis in die Höhe des Mundes sehr häufig schmerzhaft. Das Darüberstreichen mit einem Metallspiegel ruft heftige und schmerzhafte Kälteempfindung in der rechten Extremität hervor. Deutliche, wenn auch geringe Herabsetzung der Sensibilität in der rechten Stirn und Hand bis zur Hälfte. Deutliche Schwäche im rechten Arm.

20. 4. 83. Die Empfindung auf der rechten Körperhälfte bis zur Hüfte zeigt noch eine Veränderung. „Es fühlt sich noch Alles gelungen an". Dabei ist ihr jede Berührung dieser Hautpartien schmerzhaft empfindlich. Alles was sie berührt mit der rechten Körperhälfte bis zur Hüfte ruft die Empfindung eisiger Kälte hervor. Die Berührung mit kalten Gegenständen spürt sie sofort, Hitze dagegen erst spät, wenn schon Brandblasen da sind.

10. 6. 83. Rechts Geschmackstörung für Bittermittel. Geruch und Gehör beiderseits normal. Unsicherheit für tactile Empfindungen der rechten oberen Extremität. Grosse Unsicherheit daselbst für Kneifen von Hautfalten. Herabgesetzte Kraft beim Händedruck rechts. Leichte Ermüdbarkeit in der rechten Hand, vorzugsweiser Gebrauch der linken (Verlangsamung der Geschicklichkeit für Handarbeiten rechts). Schwankt nicht bei geschlossenen Augen. Gewichtssinn beiderseits normal. Temperatursinn am rechten Arm und an der rechten Hand sehr herabgesetzt und unsicher. Schmerzempfindung und Lokalisationsvermögen beiderseits gleich und normal. Die Hemianopsie dauert fort. (Herr Dr. Reinhard in Friedrichsberg hatte die Güte, diesen letzten Befund aufzunehmen).

Litteratur-Uebersicht.

Alexander (Arch f. Ophth. XV. III. 102).

Aubert (Graefe-Saemisch, Handbuch der Augenheilkunde. Bd. II).

Babesin (Jahresb. f. Ophth. 1879. 250).

Baumgarten (Centralb. f. med. W. 1872. 21).

Bernhard (Centralb. f. A. 1882. 187).

Bjerrum (Centralb. f. Augenh. 1881. 471).

Boys de Loury (1843 Galezowski Chromatoscopie rétinienne p. 226).

Charcot (Neurolog. Centralb. 1883. 398).

Charpentier (Thèse de Paris 1877. De la vision avec les diverses parties de la rétine).

Csapodi (Centralb. f. A. 1883. 232).

Curschmann (Centralb. f. A. 1879. 181).

Dmitrowski und Lebeden (C. f. A. 1880. 84).

Dreschfeld (Brain. Jan. 1882).

Eisenlohr (Virchows Arch. LXVIII. 461).

Engesser (Deutsch. Arch. f. klin. Med. 1877. 218).

Erb (Centralbl. f. A. 1880 pag. 77).

Galezowski (Soc. de Biol. Gaz. med. 1880. No. 13).

Gille (Gaz. des Hôp. No. 31. 258).

Gnauck (Neurol. Centralb. 1883. pag. 199).

Gowers (Lancet. 1879; Centralb. f. med. W. 1878. 562; C. f. A. 1881. 465; The Lancet June 16. 23. 1883).

v. Graefe (Klin. Mon. f. A. 1865. 257).

Haab (Klin. Mon. f. A. 1882. 141).

Heuse (C. f. A. 1881. 205).

v. Hippel (A. f. O. 1881. 140).

Hirsch (Deutsche Klinik. 1870. No. 33 bis 38).

Hirschberg (Virch. Arch. LXV. 116).

Hjort (Klin. Mon. f. Aug. 1867. 166).

Holmgreen (C. f. A. 1881. 476).

Hosch (Klin. M. f. Augenh. 1878. 281).

Hughlings-Jackson (Lancet. 1874. August 29. 306).

Huguenin (Ziemssen's Handbuch XI. 1—81).

Jastrowitz (C. f. A. 1877. 254).

Lang (C. f. A. 1880. 217).

Leber (A. f. O. XV. III. 102. Graefe-Saemisch V. 1042).

Leudet (Nothnagel, top. Diag. d. Gehirnkrankh. 519).

Liebreich (Klin. M. f. A. VII. 1869).

Londret (Charpentier l. c. pag. 6).

Marchand (Arch. f. O. XXVIII. 2).

Mauthner (Oesterr. Zeitschr. f. prakt. Heilk. 1872 No. 20. Gehirn und Auge pag. 371).

Michel (Jubelschrift für Ludwig. Leipzig 1875).

Mohr (A. f. O. XXV. 1).

Moore (Virch.-Hirsch Jahresb. XIV. II. 191).

Nélaton (Revue med. 1883. Juillet.).

Nieden (Arch. f. Aug. XII. 38).

Nothnagel (Top. Diagn. d. Gehirnkrankh. 389).

Noyes (Jahresb. f. Ophth. 1881. 316).
Parinaud (Des rapports croisés et directs des nerfs optiques avec les hemiopheres cerebreaux. Compt. rendu de la Soc. de Biol. pag. 179).
Pflüger (Bericht über die Berner Augenklinik. 1878. 57).
Pollack (J. f. O. 1881).
Pooley (Gaz. des Hopit. 1878. No. 35).
Popham (Med. Centralzeitung 1856. pag. 13).
Quaglino (Giornale d'Oftalmologia 1867).
Saenger (J. f. O. 1879. 244).
Samelsohn (Arch. f. Ophth. XXVIII; C. f. med. W. 1882. 607).
Schneller (A. f. O. XXVIII. 73).
Schweigger (A. f. O. XXII. 295).
Socin (Arch. f. klin. Med. VIII. 476).
Steffan (Arch. f. O. XXVII. 2. 1881).
Stilling (Zeitschr. f. Ophth. III. 465).
Treitel (J. f. O. 1883. 313).
Vossius (Arch. f. O. XXVIII).
Weigert (Virch. Arch. Bd. 65. p. 221).
Westphal (Charité-Annalen VI).
Wernicke (Fortschritte der Medicin 1883. pag. 49).
Wilbrand (Ueber Hemianopsie und ihr Verhältniss zur topischen Diagnose der Gehirnkrankheiten, Berlin 1881, enthält die gesammte Litteratur-Uebersicht bis 1881).

Sach- und Autoren-Register.

A.

Absolute Hemianopsie 6, 17.
Acute Chiasmaerkrankungen 77, 78.
Alexander 25.
Alexie 35.
Amaurose uraemische 40, bei doppels. Hemianops. 57, einseitige 59, 67, nach Myelitis 82.
Amnestische Farbenblindheit 20, 28, 34, 35, 36.
Angeborener hemianopischer Daltonismus 24.
Angeborene totale Farbenblindheit 27.
Aphasie 59, 67, 71.
Apoplexie 21, 54, 56, 57, capilläre in's Chiasma 82.
Apoplectiform. Entstehen der tempor. Hemianops. 82.
Apoplectischer Insult 23, 27, 52, 56, 60, 61, 65.
Arteria fossae Sylvii 58.
Aubert 42, 43, 45, 52.

B.

Babesin 89.
Baumgarten 68.
Bernhardt 40, 87, 88.
Bjerrum 20, 74.
Blutung 56, ins Gehirn 62.
Boys de Loury 26.

C.

Capilläre Blutungen in den Tract. optic. 89.
Carotis Thrombose 58.
Charcot 35, 36, 37.
Charpentier 22.
Chiasma 55, 58, capilläre Apoplexie in dasselbe 82.
Complete Hemianopsie 6.
Contrasterscheinungen 74.
Convulsionen, halbseitige 69, 71.
Corpus geniculatum. extern. 58.
Csapodi 24.
Curschmann 48, 68.
Cysten im Occipitallappen 68.

D.

Daltonismus, hemianopischer, angeborener 24.
Differentiell diagnostische Betrachtungen 55.
Dmitrowski 60, 62.
Doppelseitige Heerde 24, 66, 67.
Dreschfeld 60, 62.

E.

Einwände gegen die getrennten Gesichtssinncentren 74.
Eisenlohr 78.
Embolischer Insult 65.
Engesser 89.
Epilepsie 51, 59, 71.
Erb 82.
Erweichung des Occipitallappens 68.
Exsudat 56.

F.

Facialisparese 57, 58, 61, 67.
Farbenblindheit, totale angeborene 27, amnestische 20, 34, 35, 36.

Farbendefecte im Gesichtsfelde 85.
Farbenempfindung 5.
Farbenhemianopsie 6, 16, 17, 18, 20, 86.
Farbenscotom 84.
Farbensinn 1, Prüfung desselben bei Hemianopsie 27.
Farbensinncentrum, erkrankt 6, 7, 17, 18, 20, 39, 40, Lage desselben 12, 43, Reizung desselben 23, Nothwendigkeit für dessen Annahme 90, Arrangement desselben 91.
Fühlsphäre, Störungen bei Hemianopsie 92.

G.

Galezowski 83.
Gefässe, entartete 56.
Gesichtseindrücke, Veränderungen derselben 51.
Gesichtsinn, Zusammensetzung desselben 1.
Gekreuzte Lähmung mit Hemianopsie 57.
Gille 62.
Gleichzeitige Lähmung mit Hemianopsie 61.
Gliom 58.
Gnanck 77, 81. 87.
Gowers 53, 58, 77, 78, 81.
v. Gra'efe 78.

H.

Haab 16, 48, 66, 68.
Hallucinationen 54, 92.
Hemiachromatopsie 83, 84.
Hemianaesthesie 61.
Hemiparese 21, 25, 49.
Hemiplegie 54, 57, 58, 61, 67, 71, 83.
Hering 90.
Heuse 44.
Hinterhauptslappen, Spitze desselben 3, Heerd in demselben 68, 69.
Hinterhorn 62.
v. Hippel 27.
Hirnnervenlähmung 57.
Hirsch 56. 60, 89.
Hirschberg, 39, 56, 58.
Hjort 56, 57, 58.
Holmgreen 27.
Hosch 62.
Hughlings-Jackson 60.
Huguenin 62.
Hyppoglossusparese 57, 61.

I.

Incomplete Hemianopsie 6, 17, 18, 19, 51, 60.
Innere Kapsel 62.
Inselförmiger Defekt 17.
Insult, apoplectischer 23, 27, 52, 56, 60, 61.
Isopteren 39, 40.
Jastrowitz 70.

K.

Knapp 78.

L.

Lähmungen, gekreuzte mit Hemianopsie 57, 62. — Gleichseitige 61.
Lagophthalmus 54.
Lang 61.
Lebeden 60, 62.
Leber 23, 25.
Leudet 78, 82.
Leitungsfasergruppen 5, 11, 17, 43.
Lichtsinn 1. Bedeutung desselben für den Gesichtsinn 2, 42.
Lichtsinncentrum, Lage desselben 12, 17, 42. Krankheiten desselben 7, 8, 18, 19, 41, 44.
Lichtsinnhemianopsie 16.
Lichtempfindung, quantitative 40, beim apoplektischen Insult 23, in Beziehung zum Gesichtsfelddefect für Raumsinn und Farbensinn 10, 42.
Lichtinduction 74.
Liebreich 15.
Linsenkern 58.
Londret 22.

M.

Maculäre Fasern 13, 15, im Traetus opticus 15.
Marchand 16, 48, 55, 56, 58, 68, 75, 76, 86.
Mariotte'scher Fleck, Empfindung desselben 52.
Markstrahlung 55, 60, 68.
Mauthner 39, 49, 78.
Meningitis am Chiasma 86. — Tuberculosa 82.
Michel 15.
Mohr 57, 58.
Monoplegie 69.
Moore 16, 17, 66.
Multipele Sclerose 81, 88.
Myelitis acuta 81.

N.

Nebeneinanderlagerung der Centren des Gesichtsinns 13.
Nelaton 81.
Nettleship 15.
Neuritis 82, 90.
Nieden 77, 78.
Nothnagel 17, 66, 68, 70.
Noyes 81, 83.

O.

Opticusatrophie, partielle 79.
Opticuscentren, primäre 2, 55.
Optische Leitungsfasern 5, 11, 17.

P.

Parinaud 24.
Perceptionscentren des Gesichtsinns 36.
Pflüger 60.
Photopsien 53, 57, 67.
Physiologische Reizung des Lichtsinns 42, des Raumsinns 42, des Farbensinns 43.
Pollaek 88.
Pooley 70.
Popham 78.
Primäre Opticuscentren 2, 55.
Pupillenreaction 57, 58, 66, 59.
Pulvinarsymptome bei Erkrankung 60. Fälle mit Sectionsbefund 60.

Q.

Quaglino 25, 76.
Quantitative Lichtempfindung 40.

R.

Räumliche Trennung der Specialcentren des Gesichtsinns 1.
Raumempfindung, Beziehung zu den Gesichtsfelddefecten der anderen Empfindungsqualitäten 11.
Raumsinn 1.
Raumsinncentrum, Lage desselben 12, erkrankt 7, 8, 9, 18, 38, 39, 40.
Raumsinnhemianopsie 16.
Reinhard 94.
Retina, Anordnung der optischen Endglieder in derselben 14.
Retrobulbäre Opticusfaserung 81.
Richter 62.
Rindenerkrankung des Sehcentrums 1.
Rindenheerde 64.
Rothgrünblindheit 26.

S.

Saenger 56, 82, 89.
Samelsohn 15, 26, 36, 40, 74, 87, 88, 92.
Schichtweise Anordnung der Specialcentren 3.
Sehneller 57, 74, 75, 76, 77, 79, 81, 82, 83, 84, 85, 87, 90.
Sehön 80, 87.
Schweigger 45, 52.
Sclerose der Seitenstränge 89.
Scotoma centrale 84.
Seelenblindheit 36.
Sehcentrum, Lage desselben 3. Allgemeine Erkrankungssymptome 19.
Sehnervenatrophie, progressive 79, 81, 88.
Sehstrahlungen, erkrankt 19.
Socin 82.
Spitze des Occipitallappens 48, 65, 66, 68, 69.

Steffan 24, 74, 76, 77, 79, 81, 82, 83, 84.
Steinheim 77.
Stilling 78.
Stirnlappen 58.
Streifenhügel 58.
Stumpf empfindende Zone 46.
Suleus parieto-occipitalis 65.
Symptomengruppen der lateralen Hemianopsie 6, 7, 8, 9.
Symptomatologie der lateralen Hemianopsie, Tabelle 72.
Symmetrische Gesichtsfelddefecte 81.

T.

Tabetische Atrophie 81, 89.
Temporale Hemianopsie, apoplektiformes Entstehen 80, 81, 82, 87.
Temporo-Sphenoidallappen 58.
Tractus opticus, erkrankt 19, 56, 58, 59, 85. Verlauf der maculären Fasern in demselben 15.
Tuberkel 58.
Tuberculöser Process am Tractus 89.
Tumoren 56, 58, 62, 68, 89. — Fernwirkung 65.
Treitel 77, 80, 86.

U.

Uraemische Amaurose 40.

V.

Ventriculus III, Druck auf's Chiasma 82.
Vossius 15, 92.

W.

Weigert 56, 89.
Westphal 17, 53, 66, 70.
Wernicke 57.
Wilbrand 49, 50, 52.

Fig. I[a].

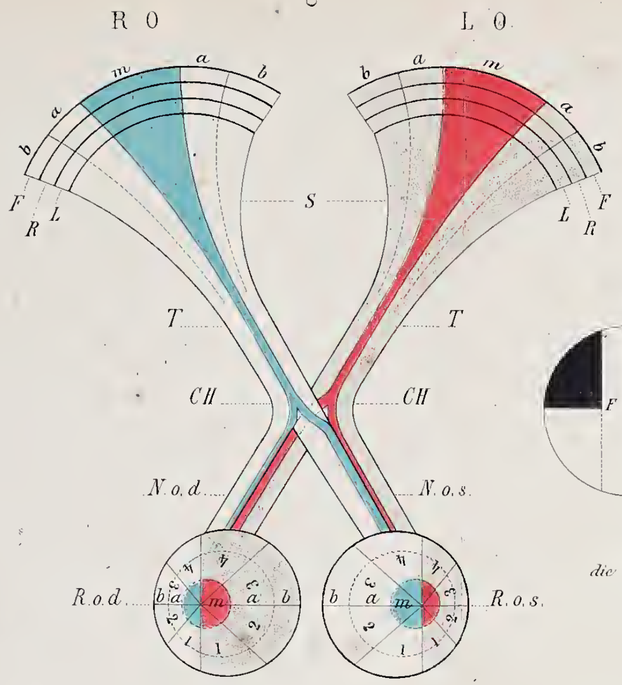

Fig. I[b].

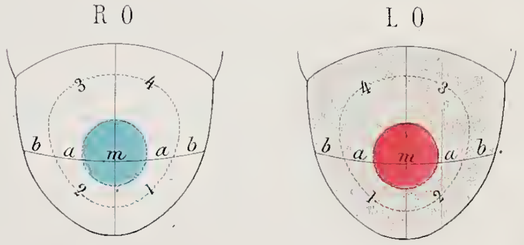

Fig. III.

senkrechter Durchschnitt der Rinde des Sehcentrums

Fig. V.

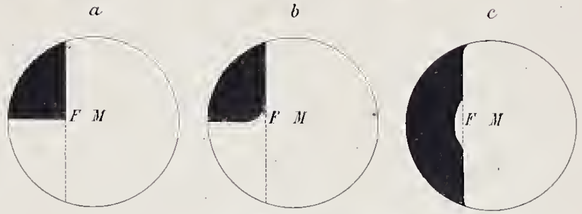

F = Fixationspunkt
M = Mariottescher Fleck
die Figur stellt ein hemionopisches (laterale rechtsseitiges) Gesichtsfeld des linken Auges dar.

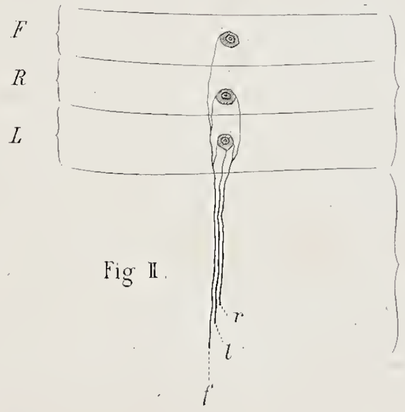

Fig II.

Rinde des Sehcentrums im Hinterhauptslappen.

Markstrahlung (Gratioletscher Zug)

Fig. IV[a].

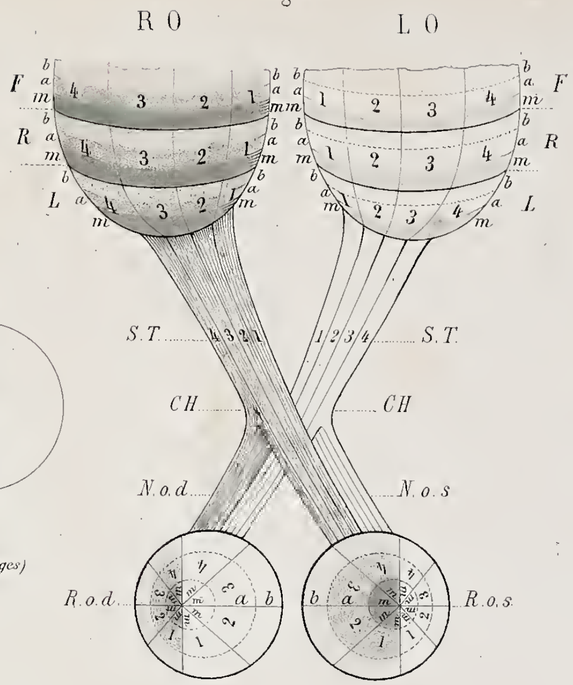

Fig. IV[b].

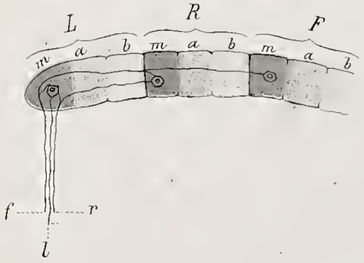

Lith. Anst. v. F. Wirtz, Darmstadt.

Verlag v. J. F. Bergmann, Wiesbaden